

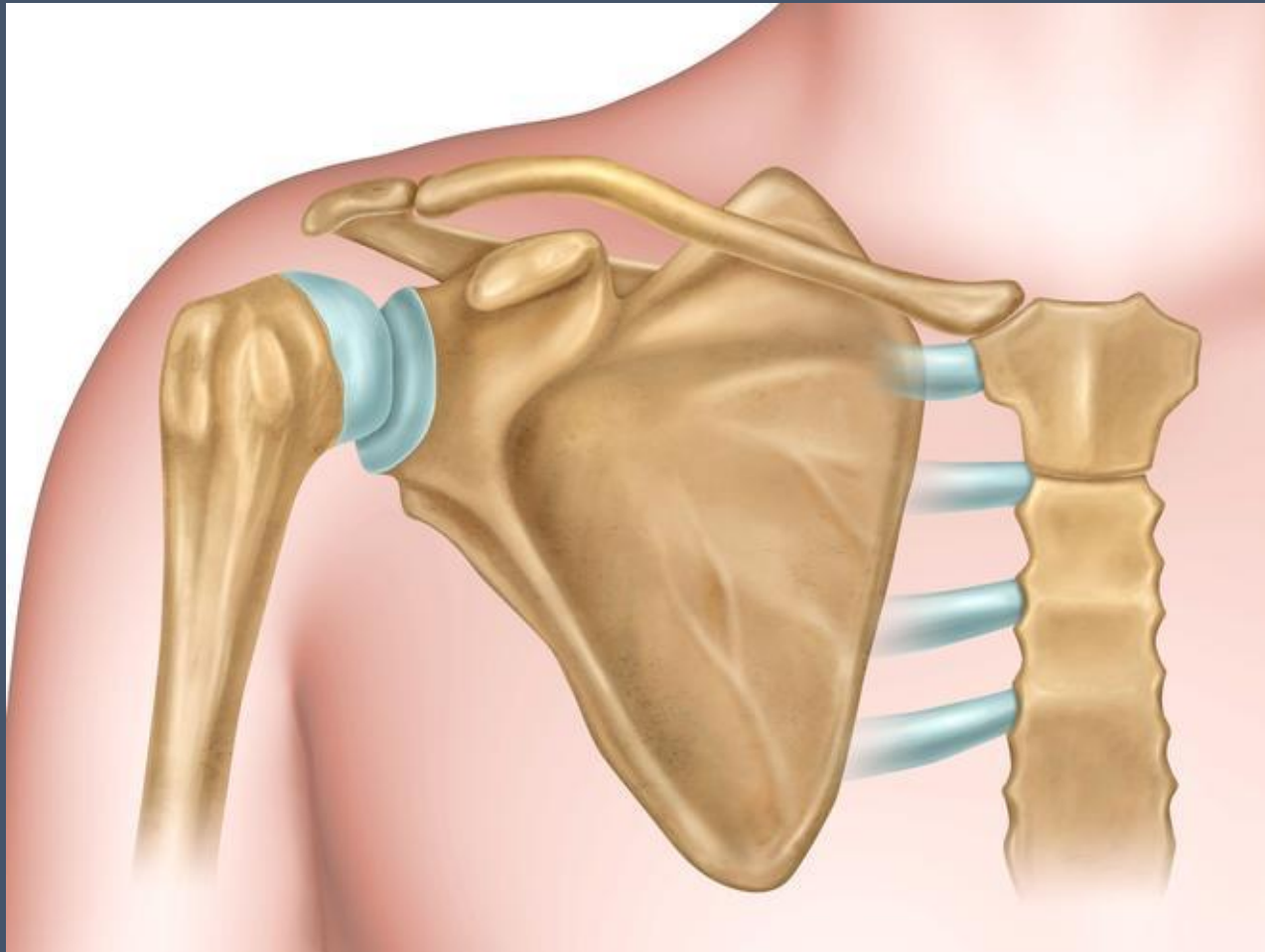


Urazy kończyn górnych

Dr n. med. Marcin Bednarek

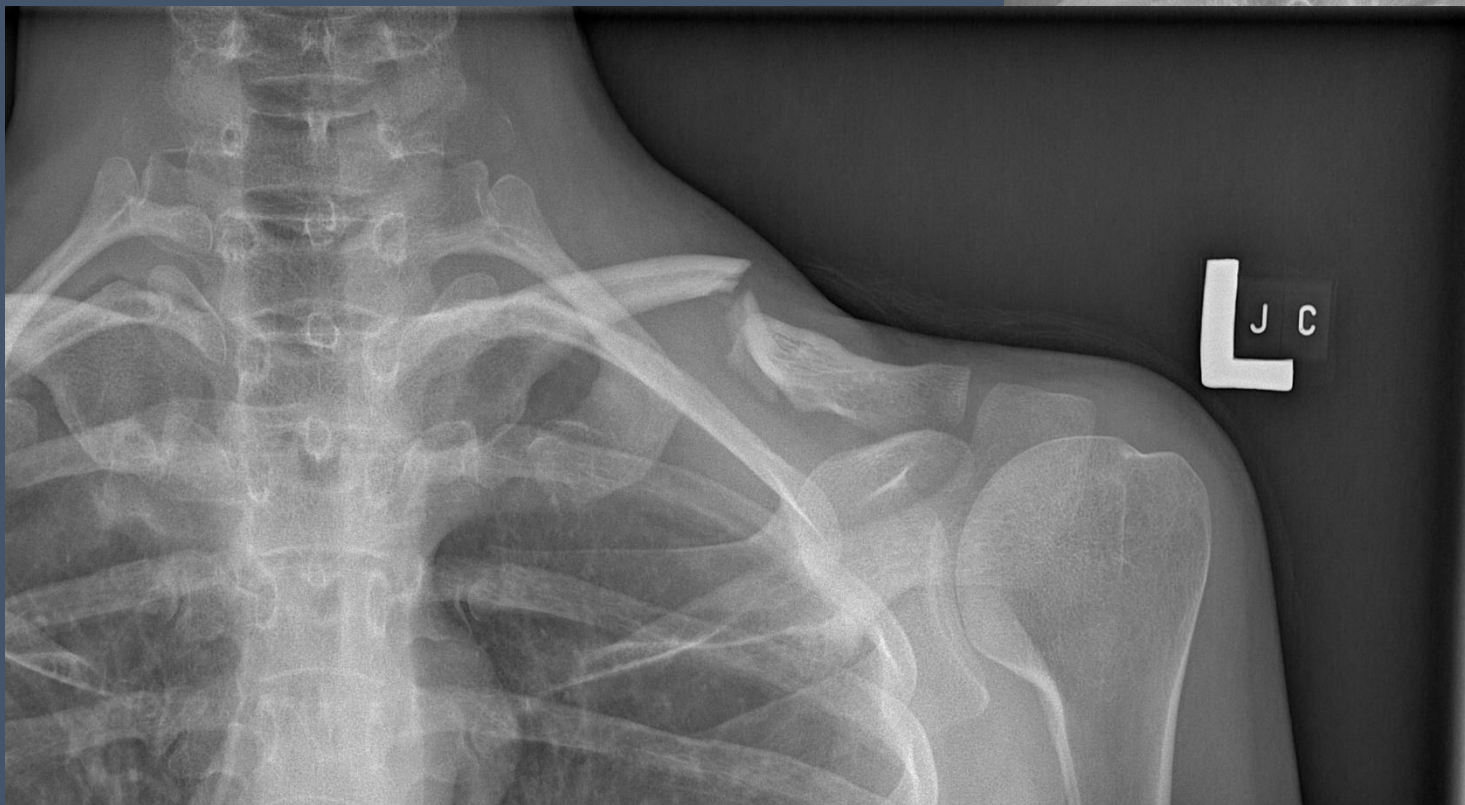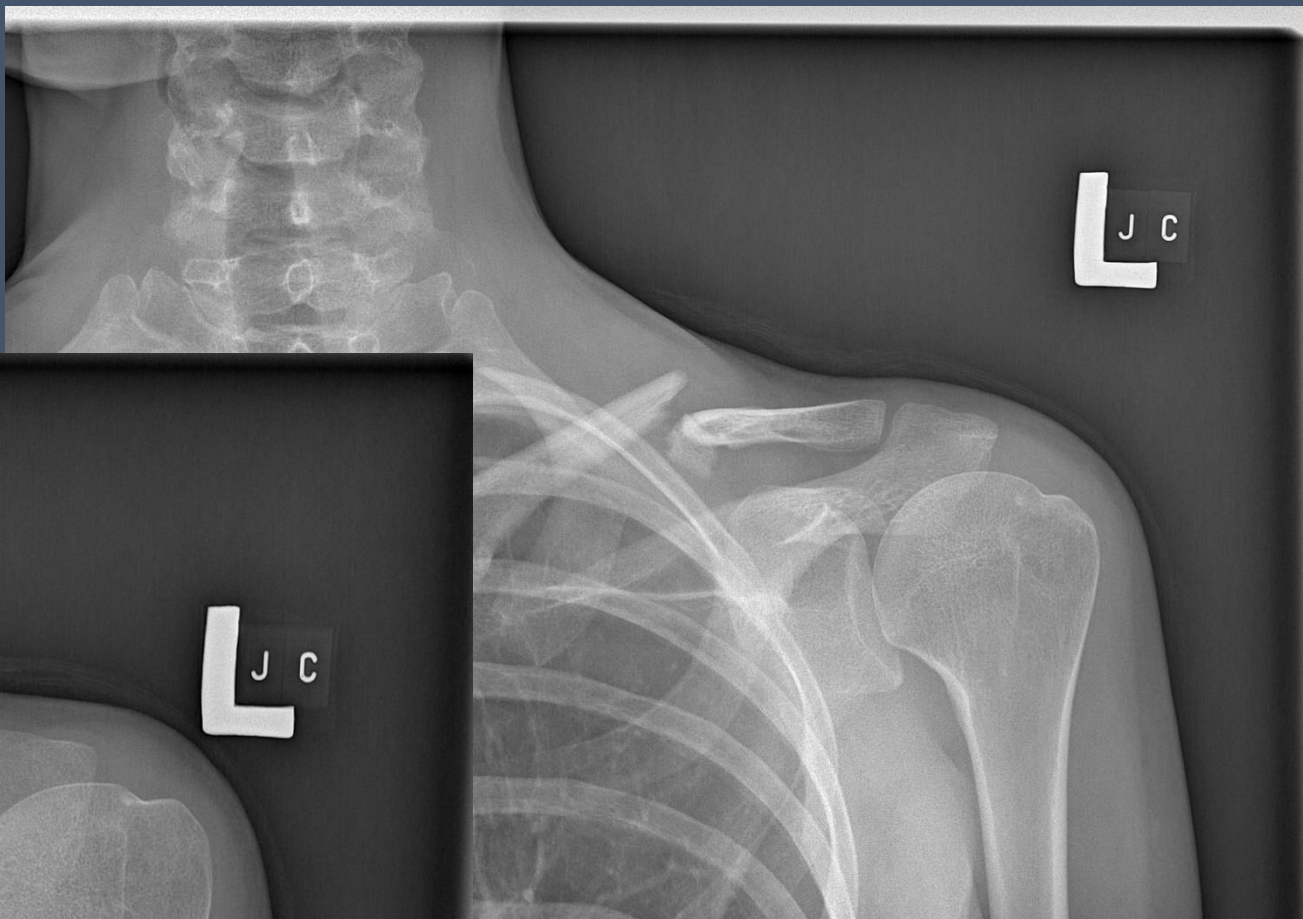
II Katedra Chirurgii Ogólnej UJ CM

Obręcz barkowa

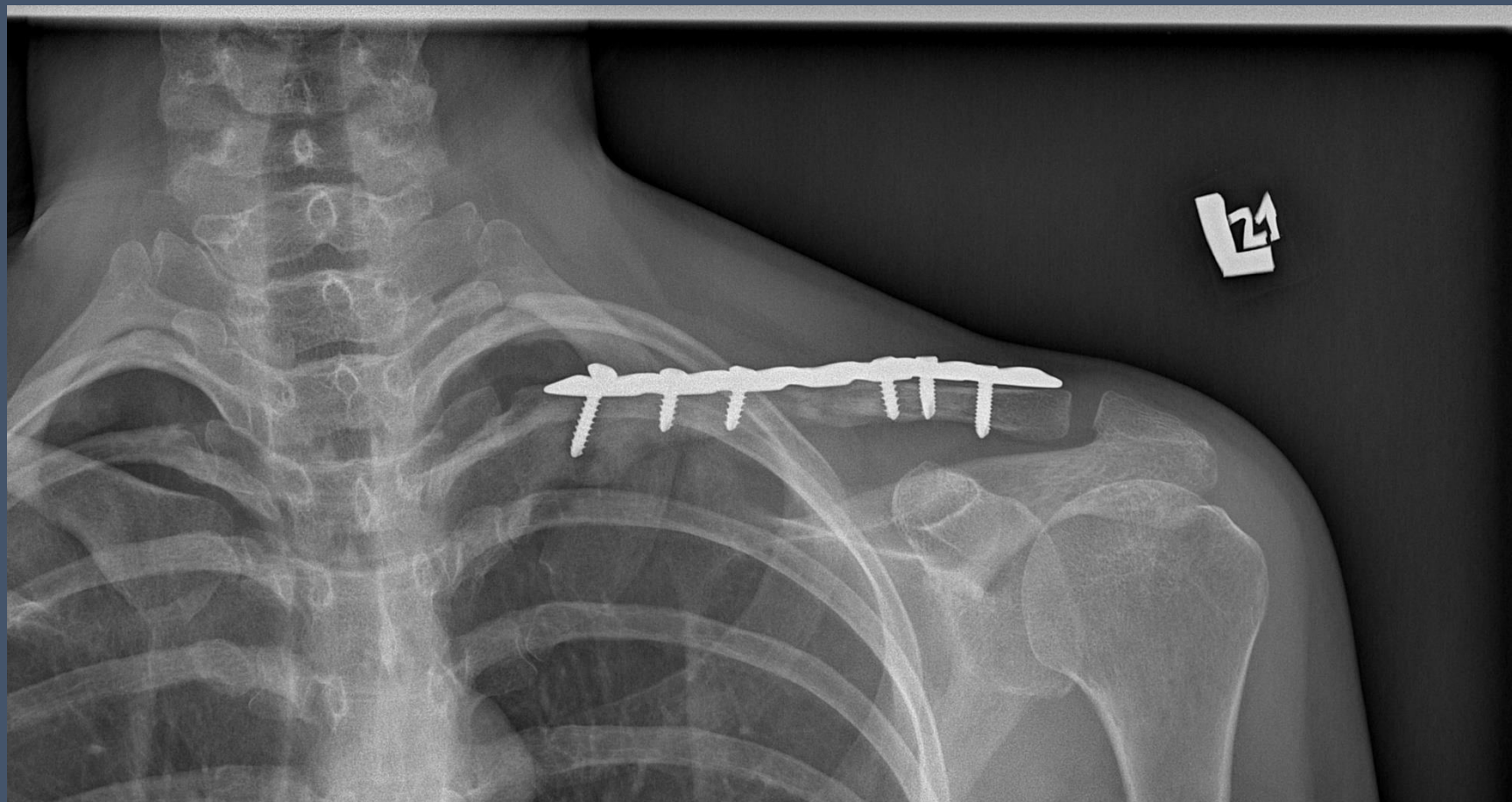

<https://www.google.com/url?sa=i&url=https%3A%2F%2Fwww.poradnikzdrowie.pl%2Fzdrowie%2Fanatomia%2Fstaw-ramienny-anatomia-funkcje-i-przyczyny-bolu-aa-AOvVaw22LNKqCuSKoGrZ2HEzPMJfUSLK-bLgw-FLgS.html&psig=&ust=1679548729815000&source=images&cd=vfe&ved=0CBAQjRxqFwoTCMCKsd3k7v0CFQA AAAAdAAAAABAR>

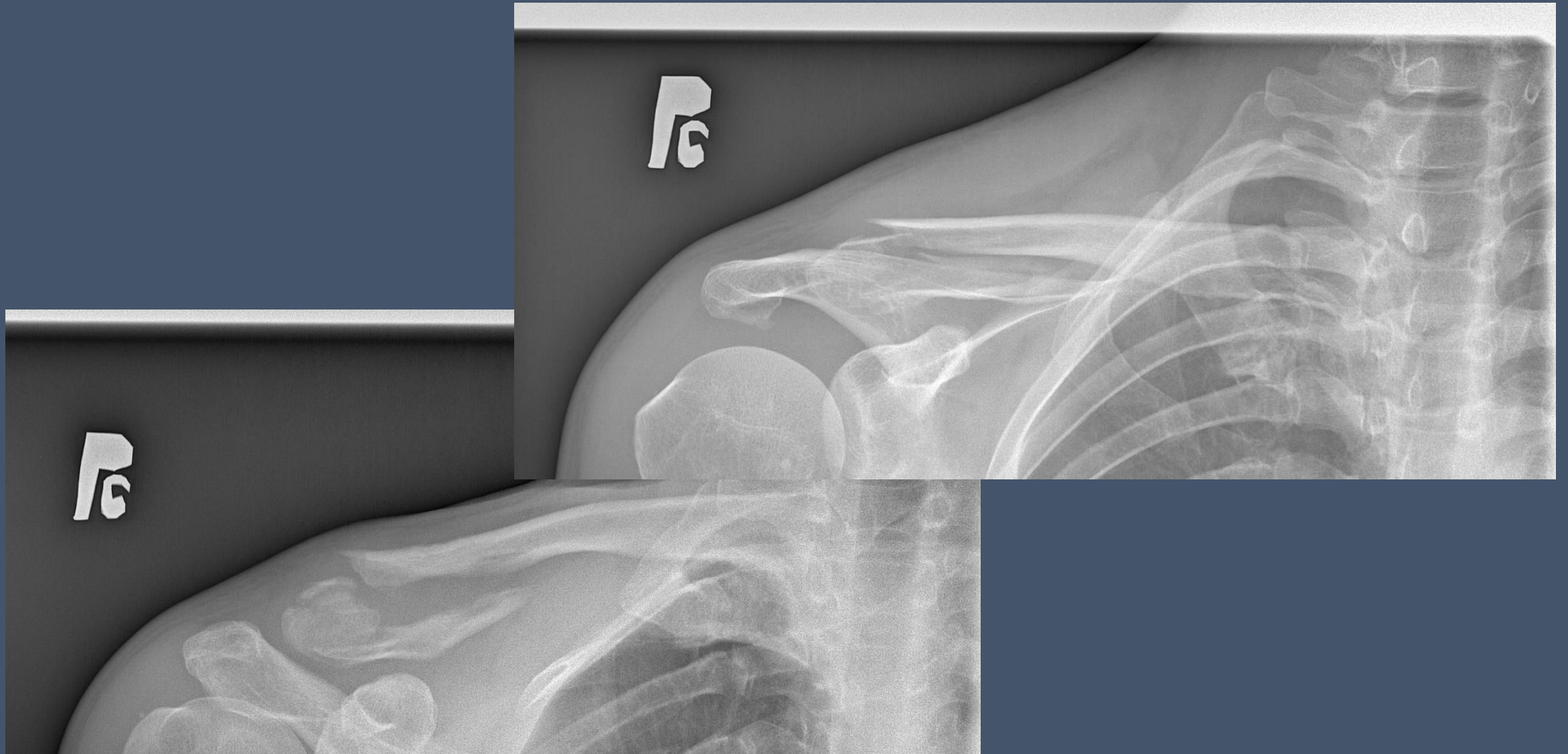
Złamanie trzonu obojczyczyka



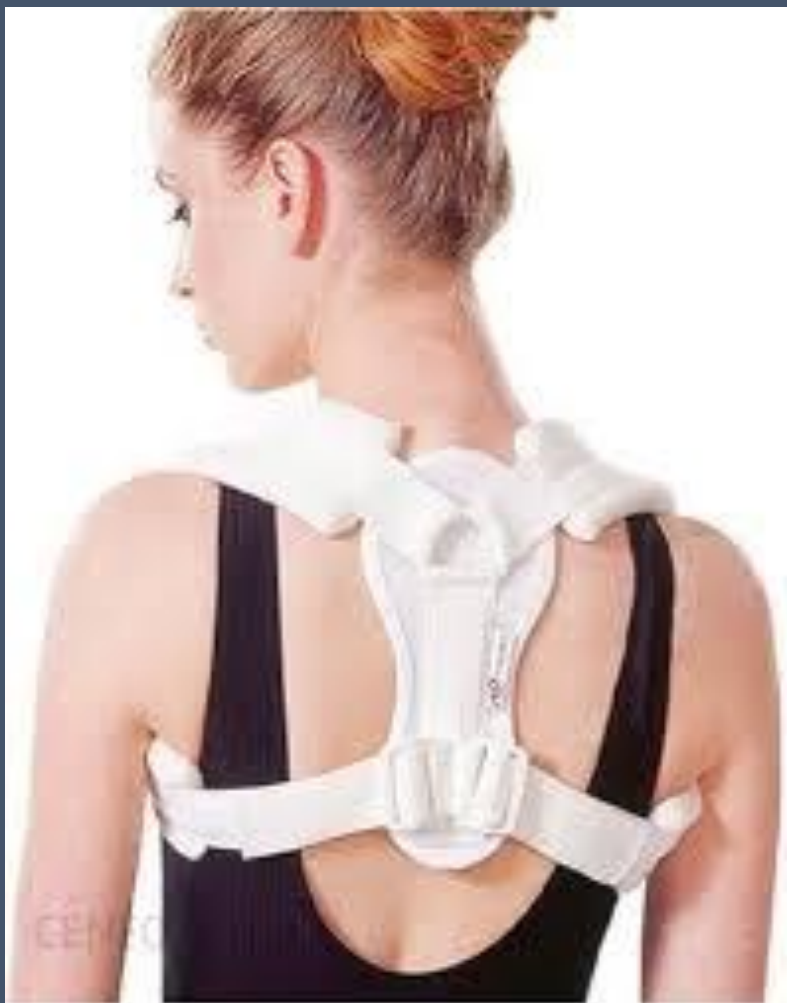Złamanie trzonu obojczyka kontrola po zabiegu



Złamanie końca barkowego obojczyczyka



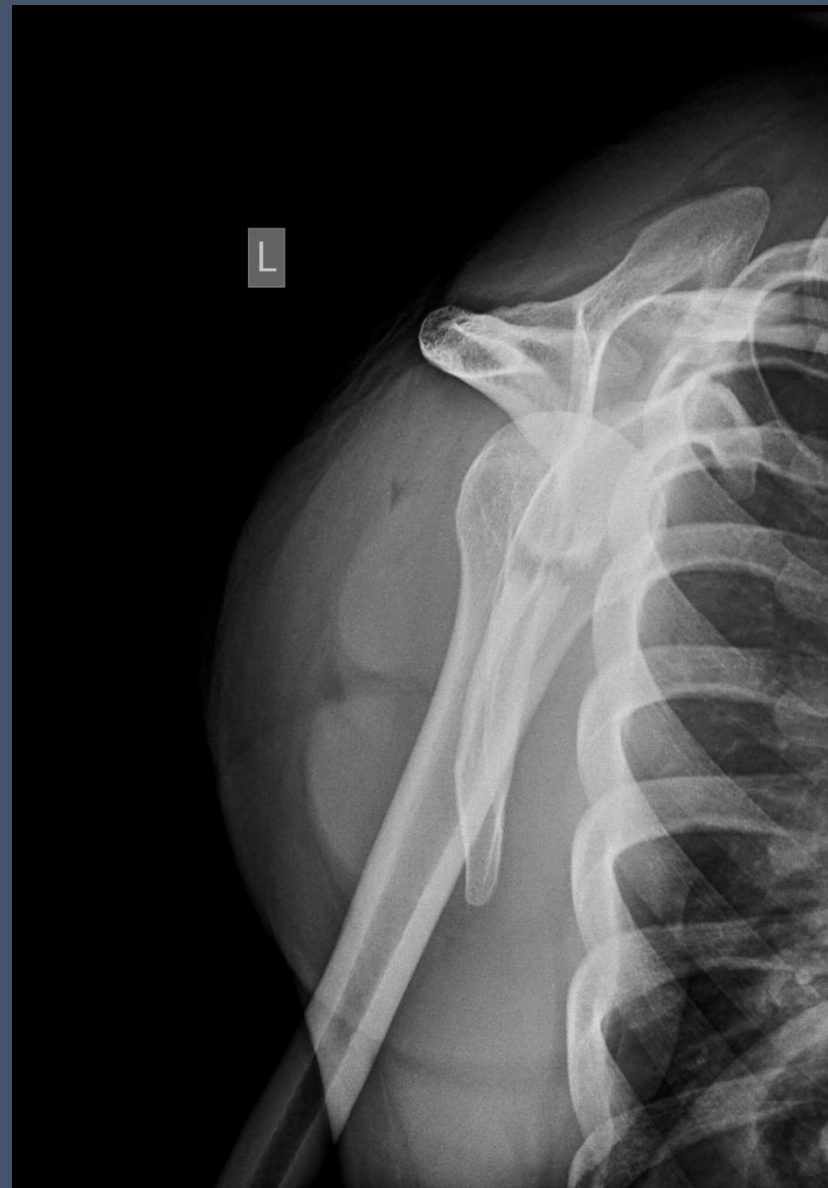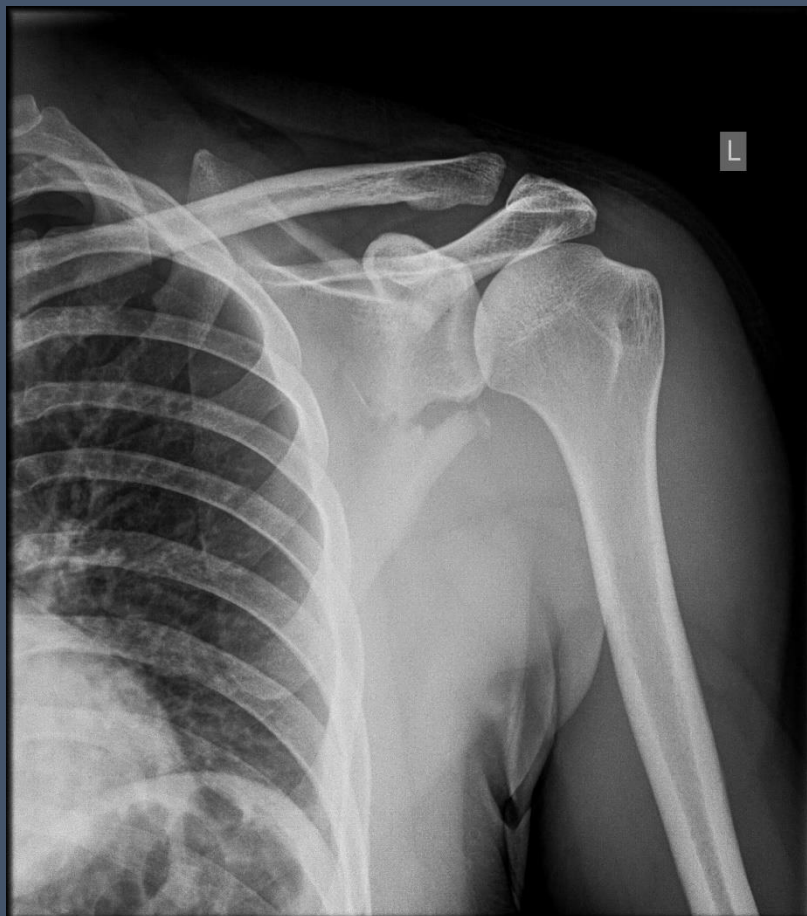Złamanie obojczyka – orteza ósemkowa



<https://www.google.com/imgres?imgurl=https%3A%2F%2Fimage.ceneostatic.pl%2Fdata%2Fproducts%2F63703458%2Fi-s12ahUKewiggei9sfD9AhXTsyoKHUQ-ASAQMygoegUIARDYBA..i&imgrefurl=https%3A%2F%2Fwww.ceneo.pl%2F63703458&docid=C5513qEblpNYyM&w=429&h=545&itg=1&q=opatrunek%20%C3%B3semkowy%20na%20obojczyk&hl=pl&ved=2ahUKewiggei9sfD9AhXTsyoKHUQ-ASAQMygoegUIARDYBApecial-stabilizator-obojczyka-l.jpg&tbnid=JR8PITkVMUlj3M&vet=>

Złamanie szyjki łopatki

Rowerzysta potrącony przez auto



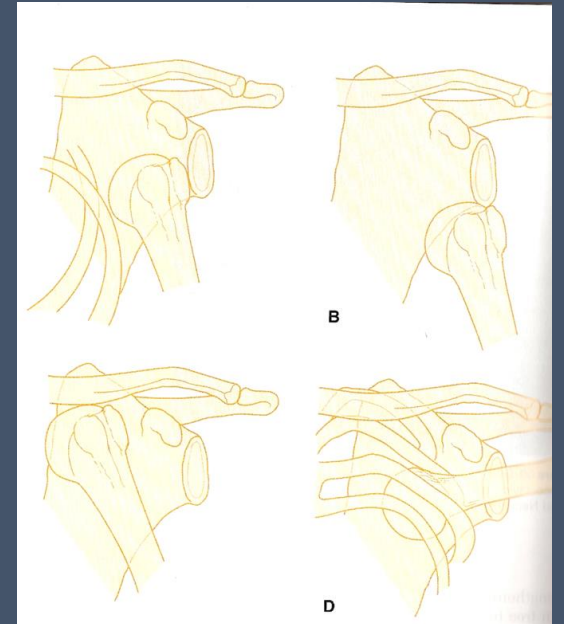
Zwichnięcia stawu ramiennego-łopatkowego

- Zwichnięcie przednie (85%)
 - podkrucze
 - podbojczykowe
 - podpanewkowe
 - piersiowe

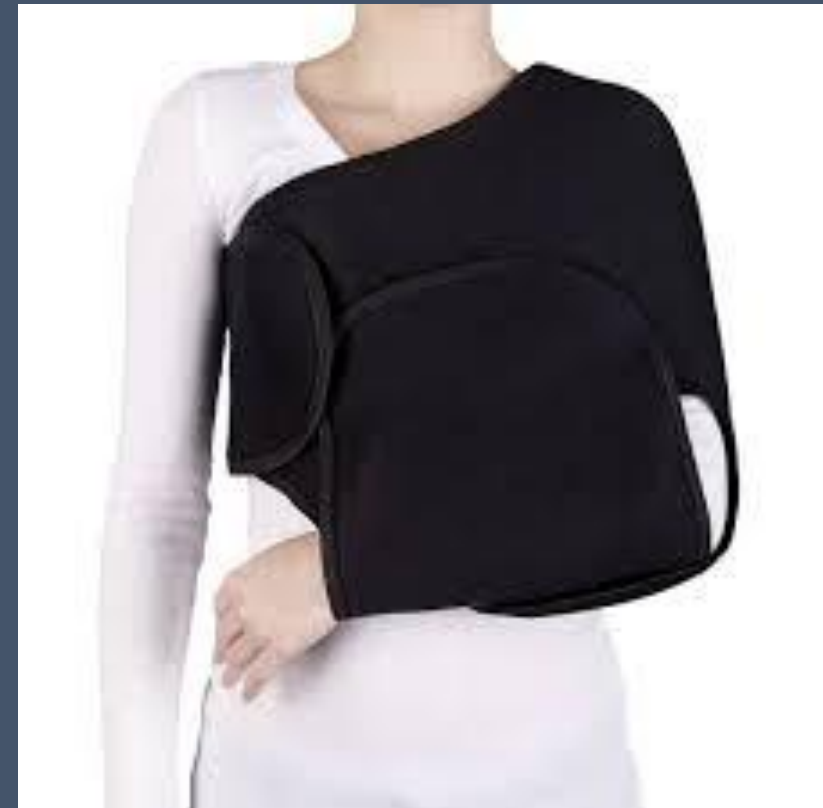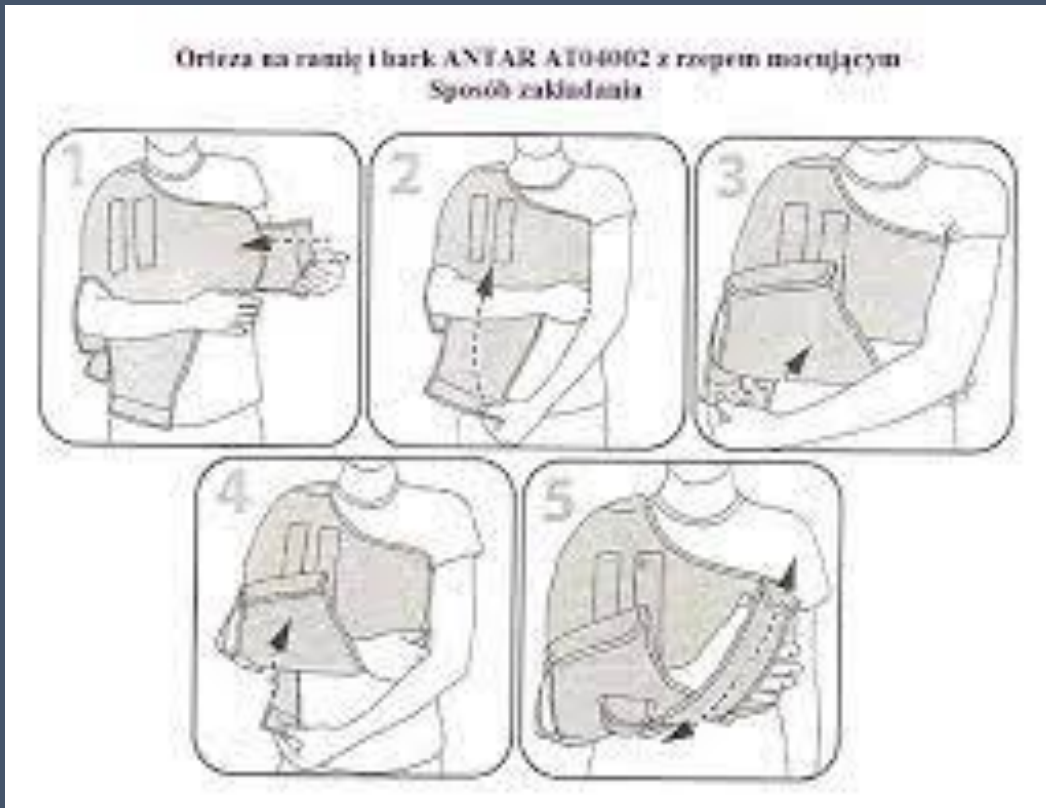- Zwichnięcie tylne
 - podbarkowe
 - podpanewkowe

- Zwichnięcie dolne

- Zwichnięcie górne



Zwichnięcie stawu ramiennego orteza Dessaulta

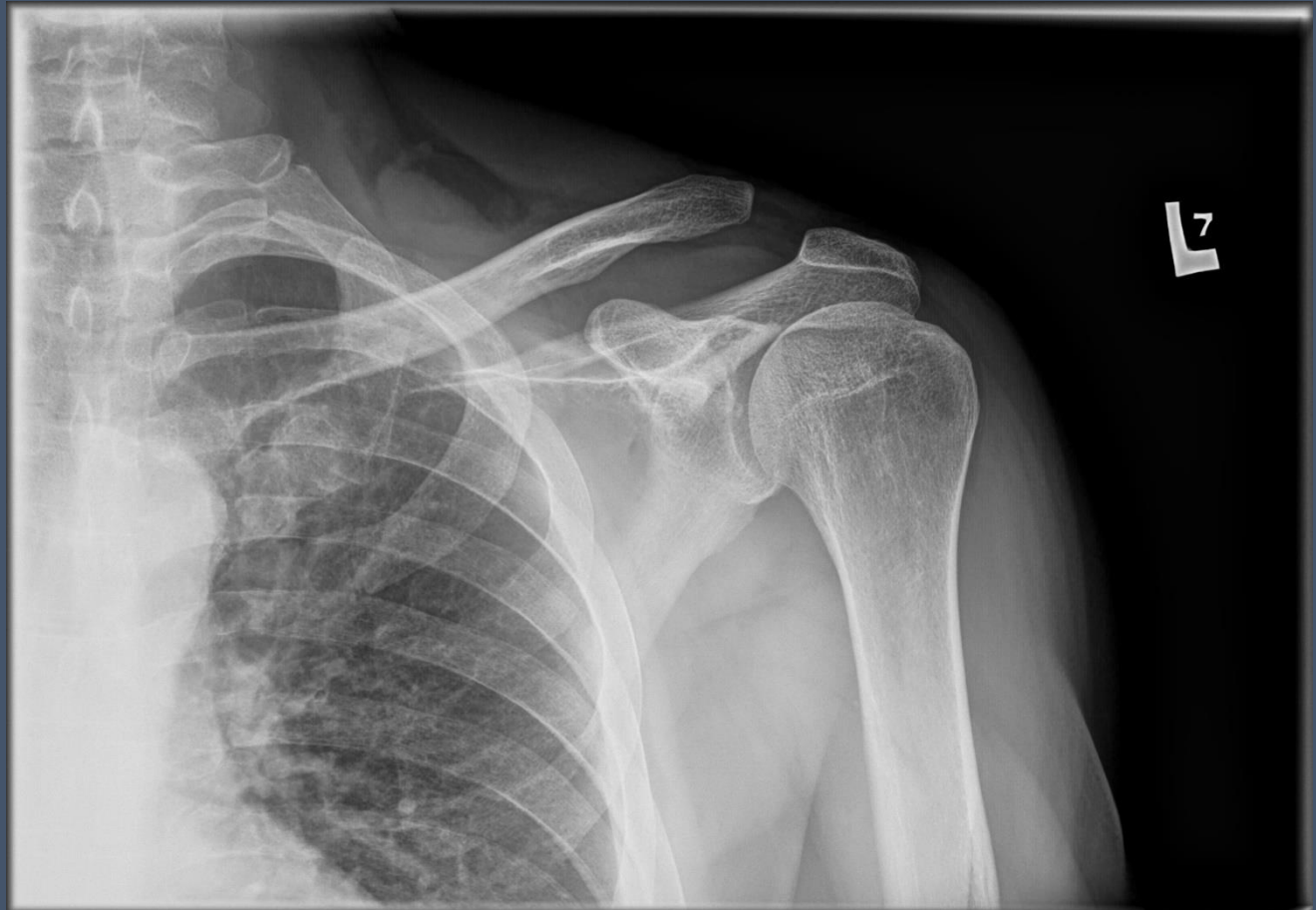

https://www.google.com/imgres?imgurl=https%3A%2F%2Fidaliasklepmedyczny.pl%2Fimg%2F8308%2Fantar-orteza-na-ramie-i-bark-typu-dessault-m&tbnid=ND-kAxMEB6yFIM&vet=12ahUKEwil4cGQ6O79AhWj_CoKHf1CDXEQMygNegUIARDmAg..i&imgrefurl=https%3A%2F%2Fidaliasklepmedyczny.pl%2Fantar-orteza-na-ramie-i-bark-typu-dessault-m%2C3%2C223946%2C61406&docid=1sFyGMSLzJetxM&w=808&h=624&q=orteza%20dessault&hl=pl&ved=2ahUKEwil4cGQ6O79AhWj_CoKHf1CDXEQMygNegUIARDmAg

https://www.google.com/imgres?imgurl=https%3A%2F%2Fwww.pasaz24cdn.pl%2Fweb5499%2Fproductimages%2F22866630_100298.jpg&tbnid=IDgRuVowGUXH9M&vet=10CL8BEDMowwFqFwoTCMjN28Kz8P0CFQAAAAAdAAAAABAG..i&imgrefurl=https%3A%2F%2Fwww.respirea.pl%2Fproduct%2FACROTEX-kamizelka-objczyk-bark-rozm-M--s100339&docid=TYI1JmozrH__4M&w=600&h=600&itg=1&q=orteza%20Dessaulta&hl=pl&ved=0CL8BEDMowwFqFwoTCMjN28Kz8P0CFQAAAAAdAAAAABAG

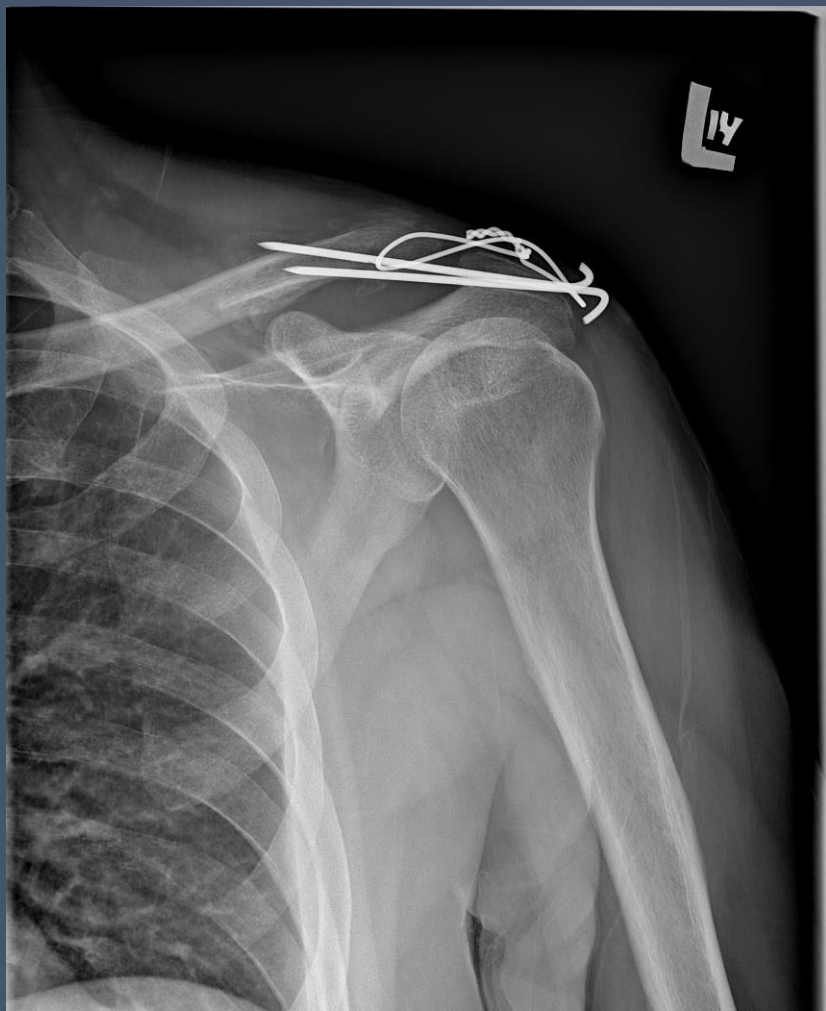
Zwichnięcie stawu barkowo-obojczykowego

Wypadek komunikacyjny rowerzysta potrącony przez samochód

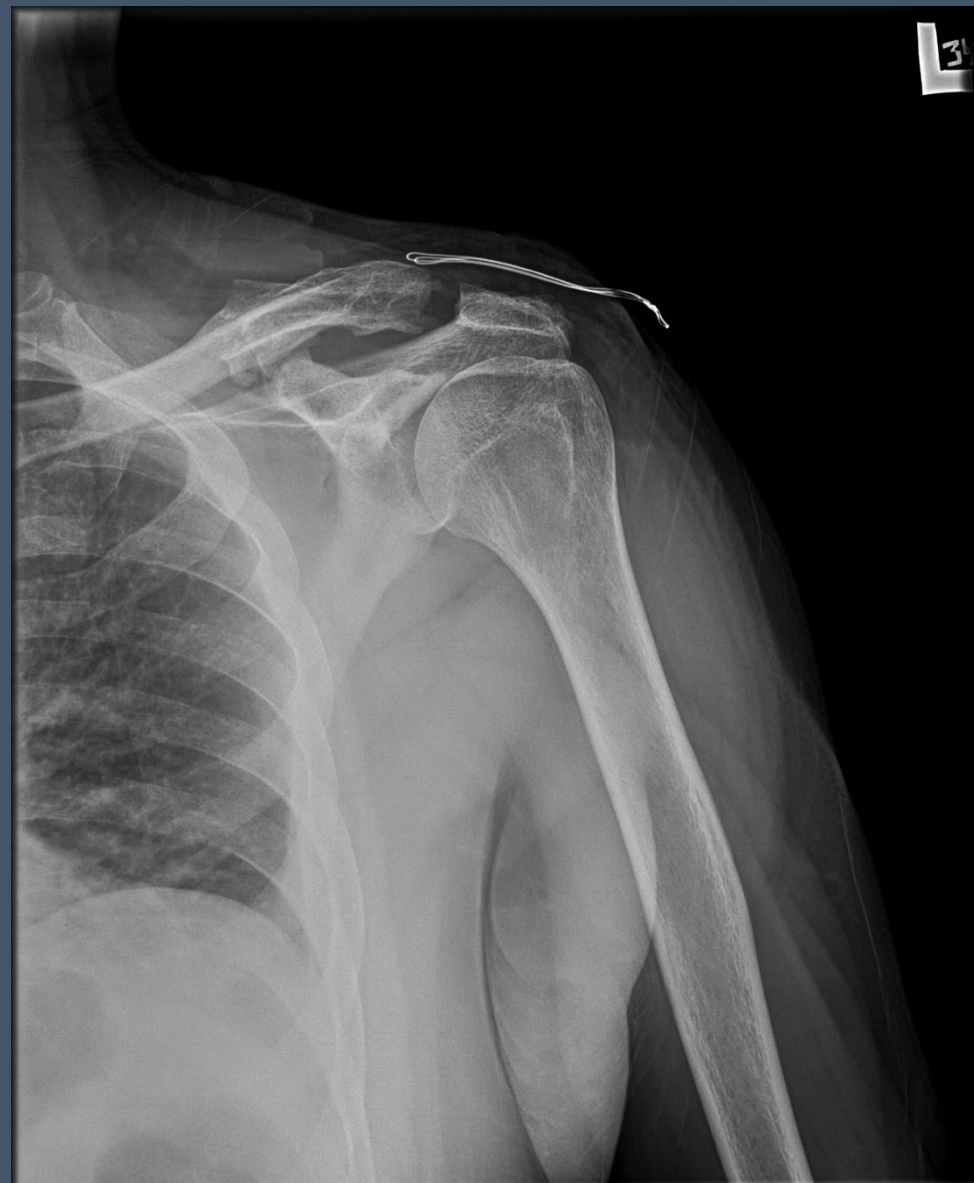

Zwichnięcie ACJ

IX 2018

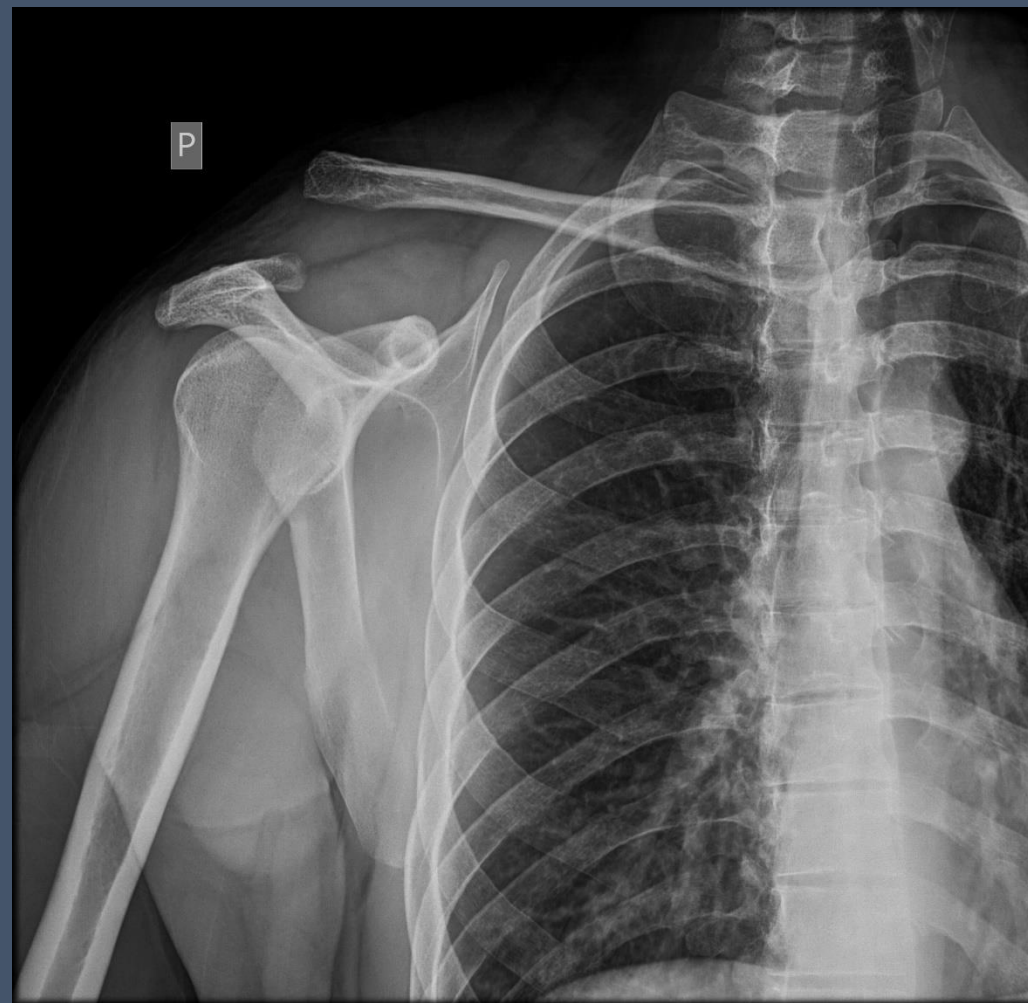
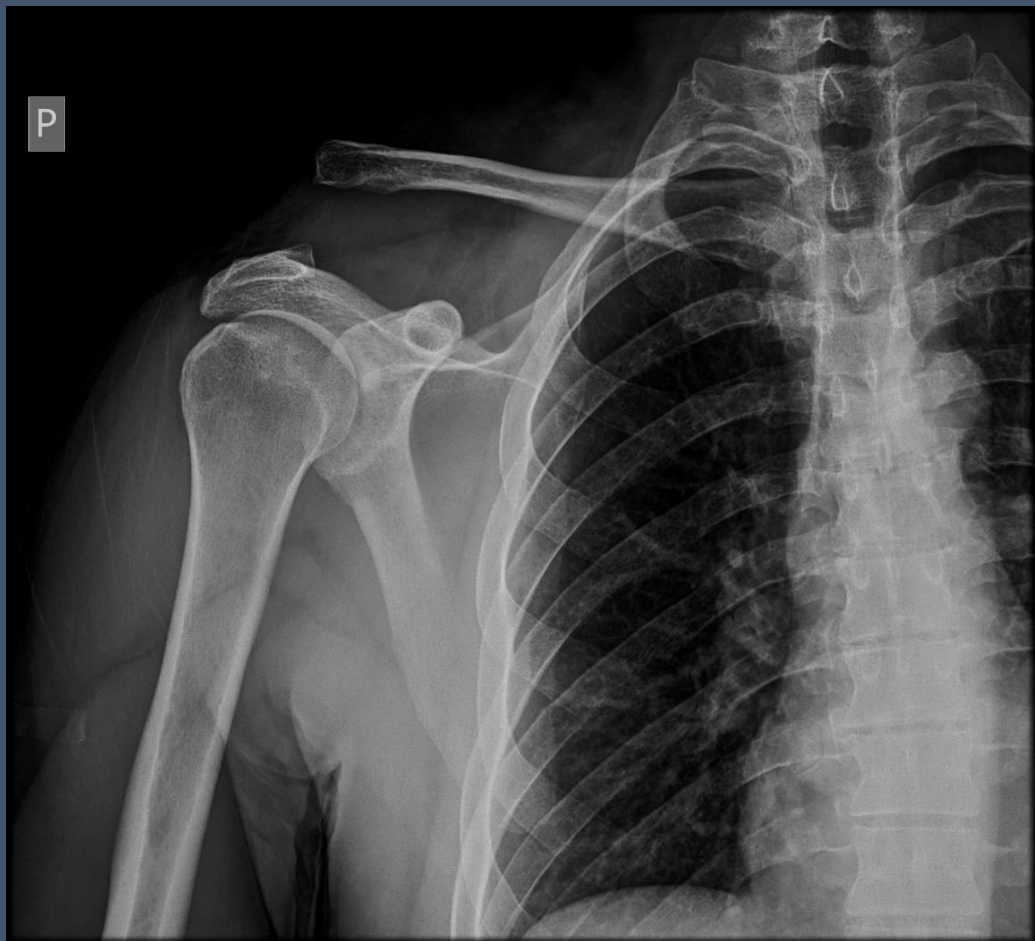
I 2019

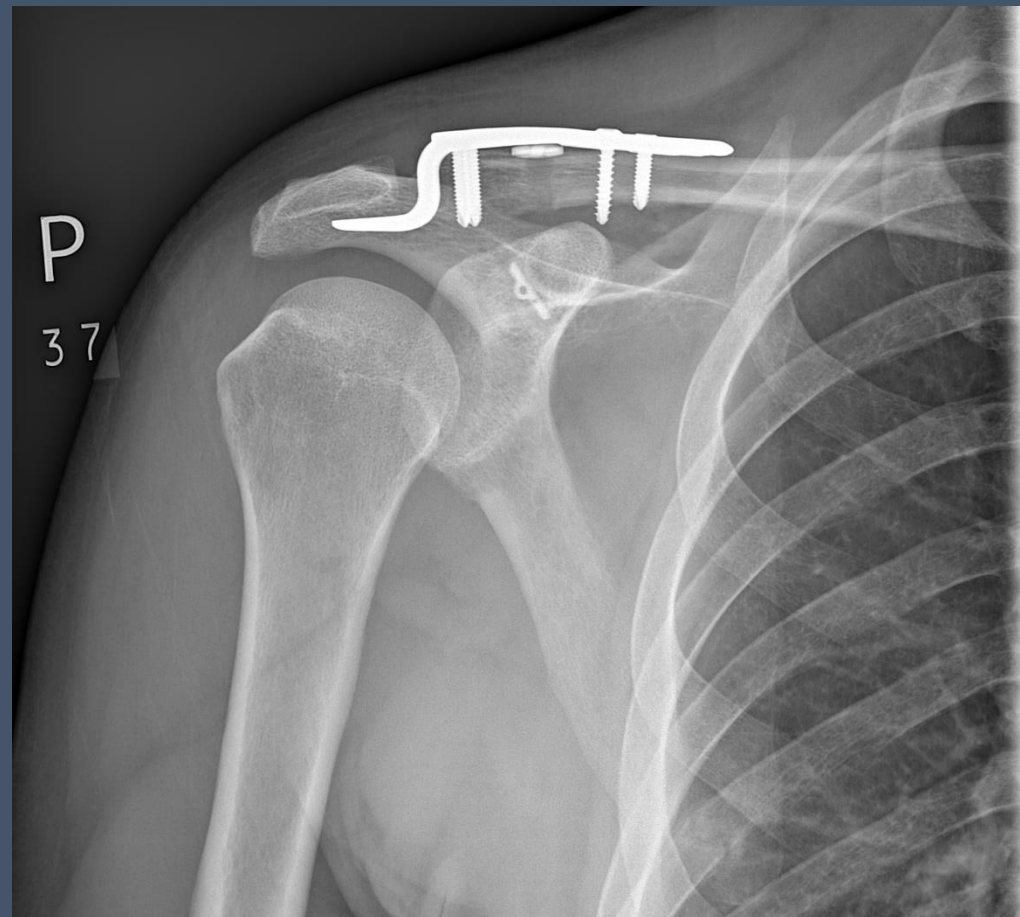

Zwichnięcie ACJ

Upadek z roweru

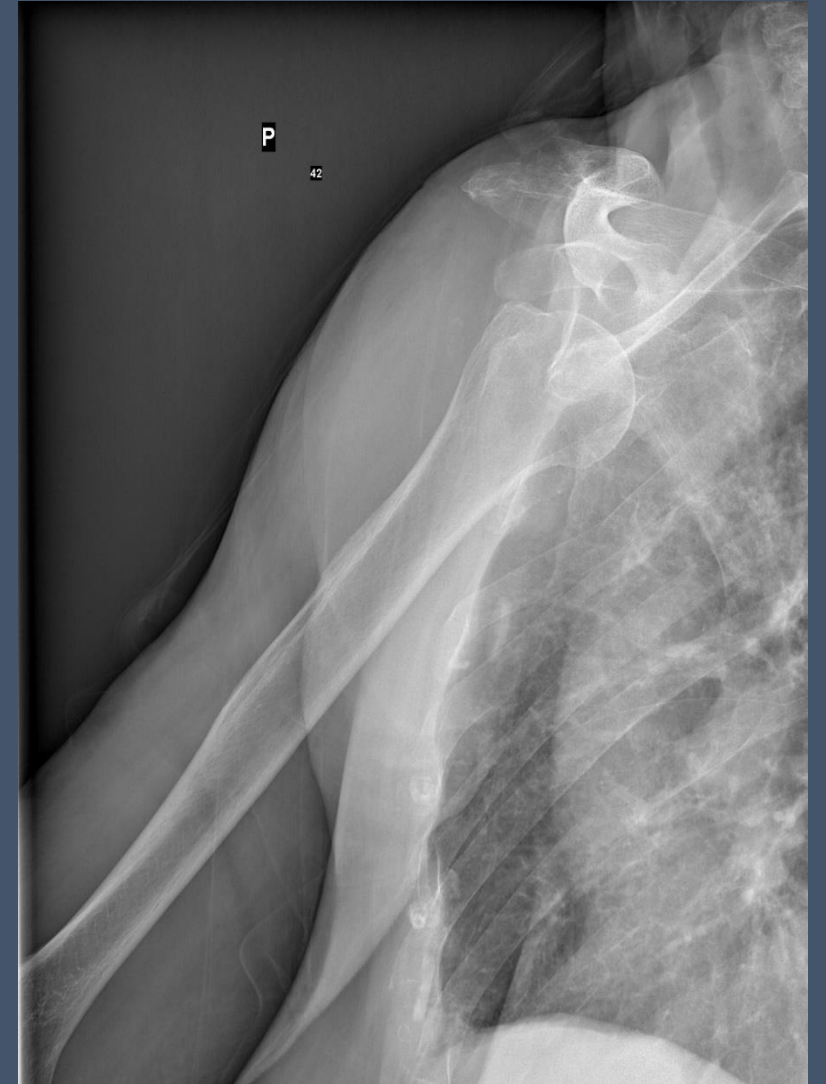
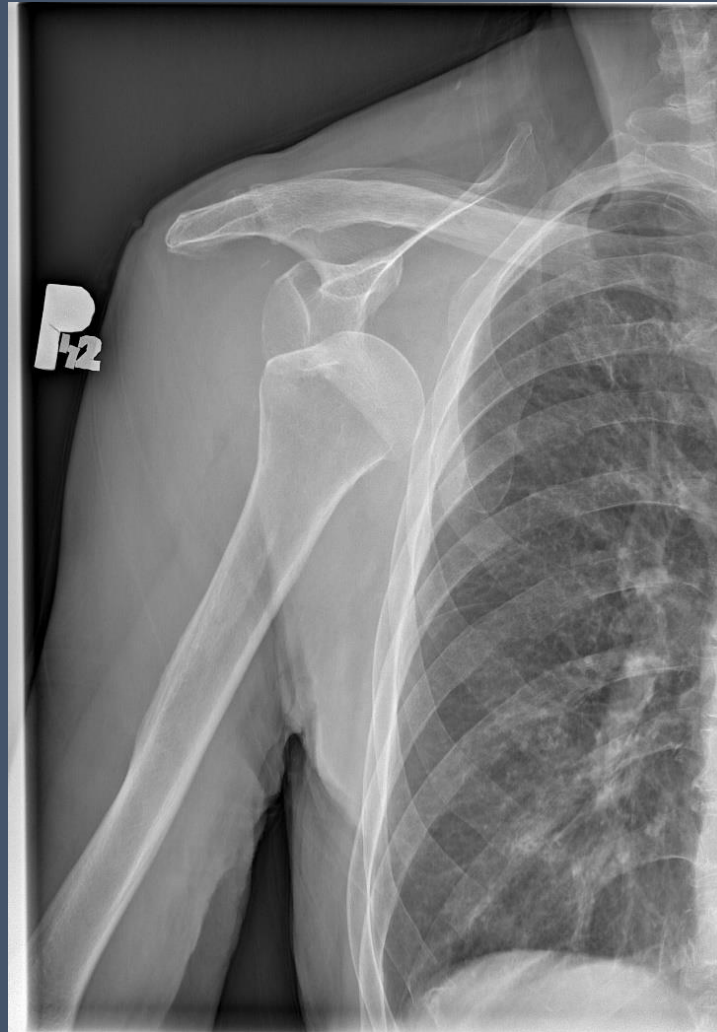
Zwichnięcie ACJ – kontrola po zabiegu



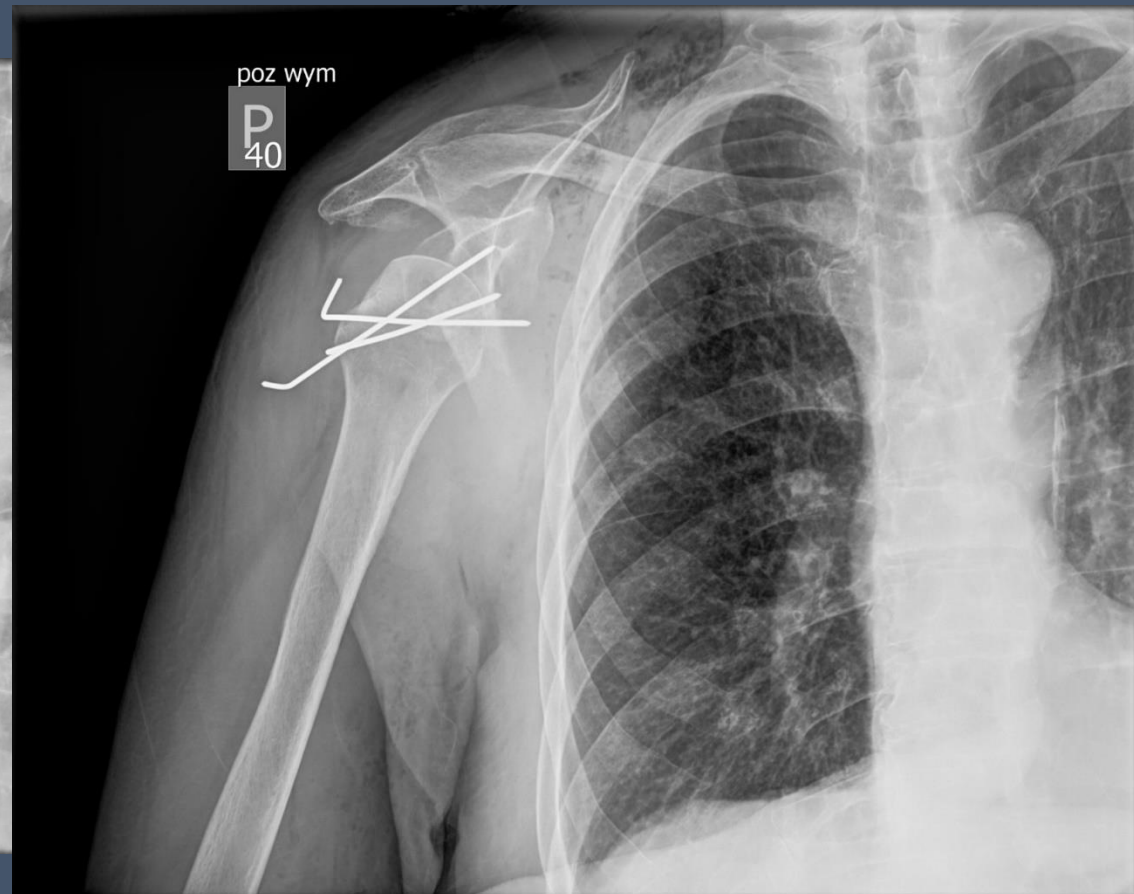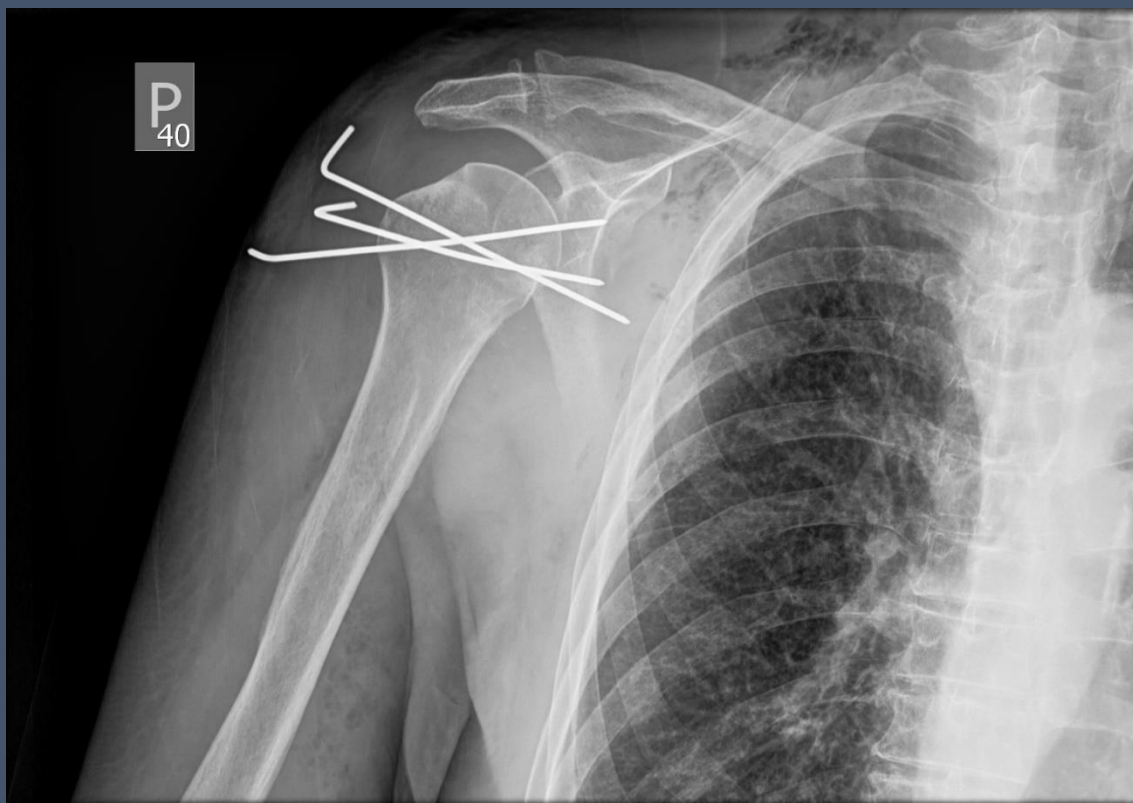Zwichnięcie przednie stawu ramiennego

Upadek jednopoziomowy w domu



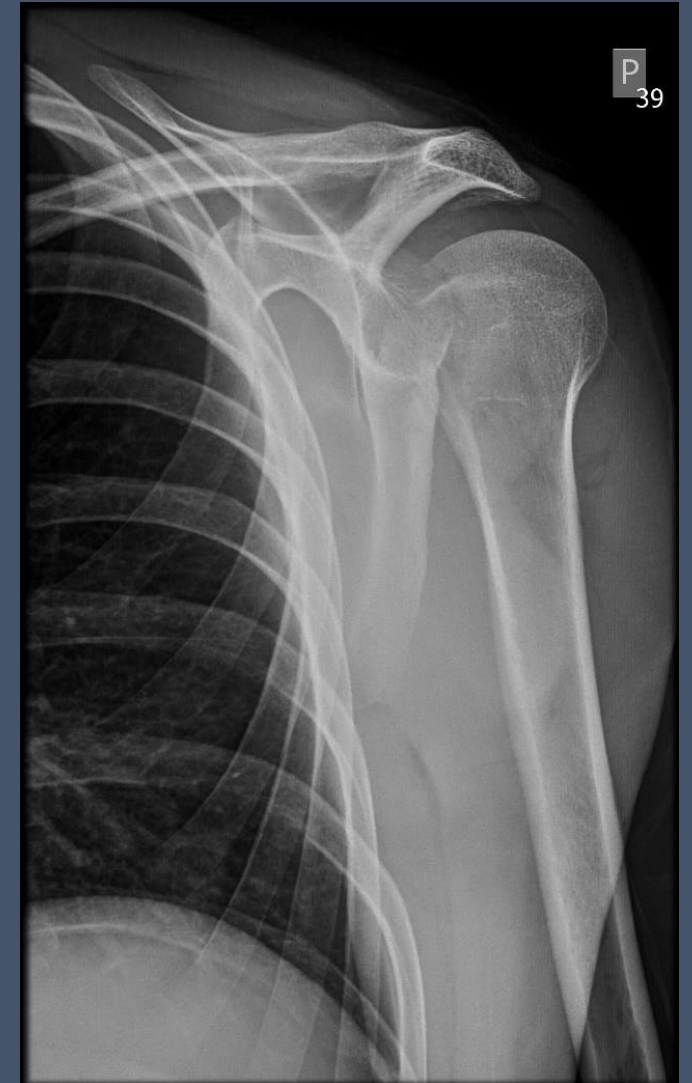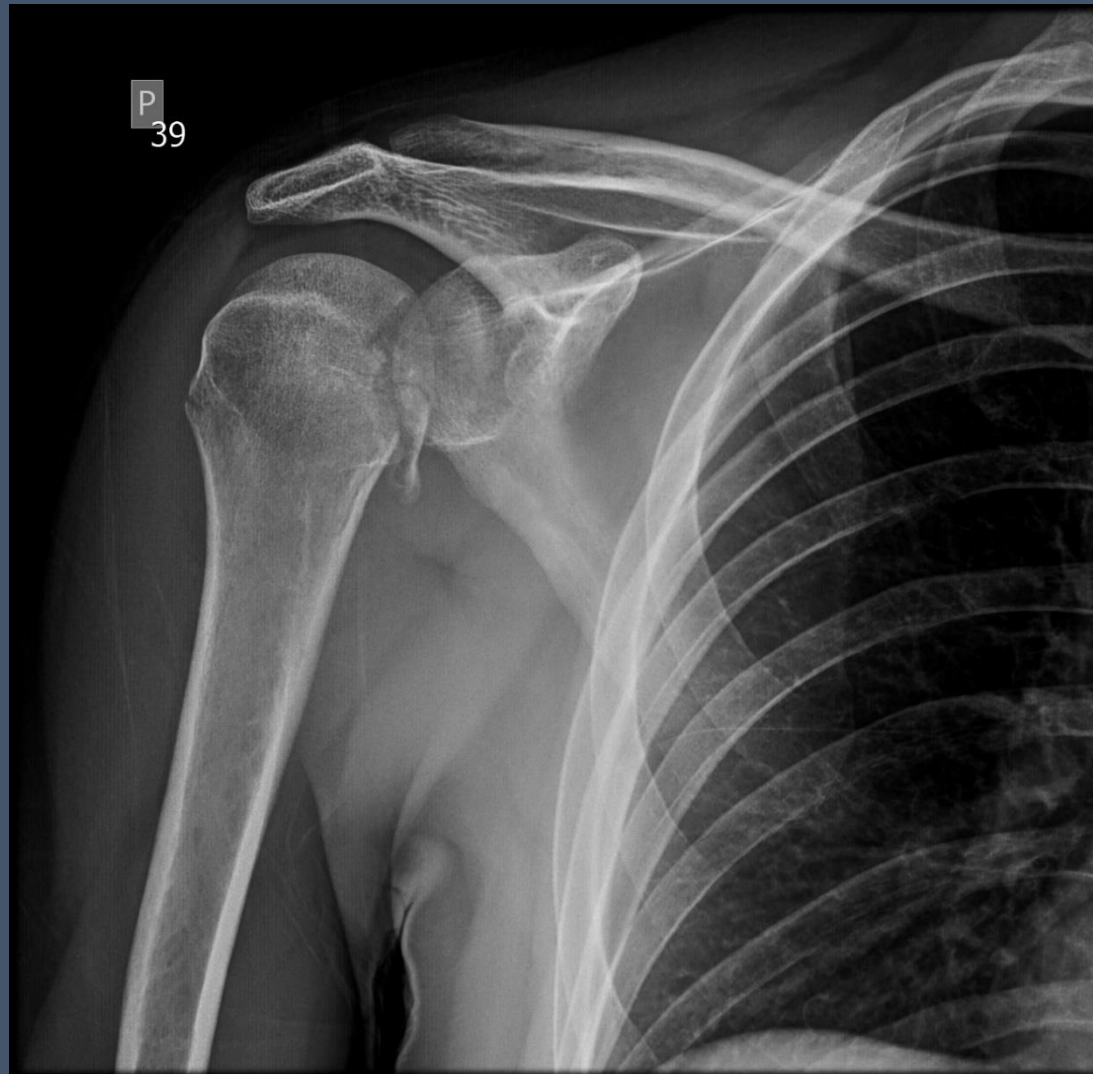Zwichnięcie stawu ramiennego

– kontrola nastawieniu zamkniętym i stabilizacji drutami Kirschnera

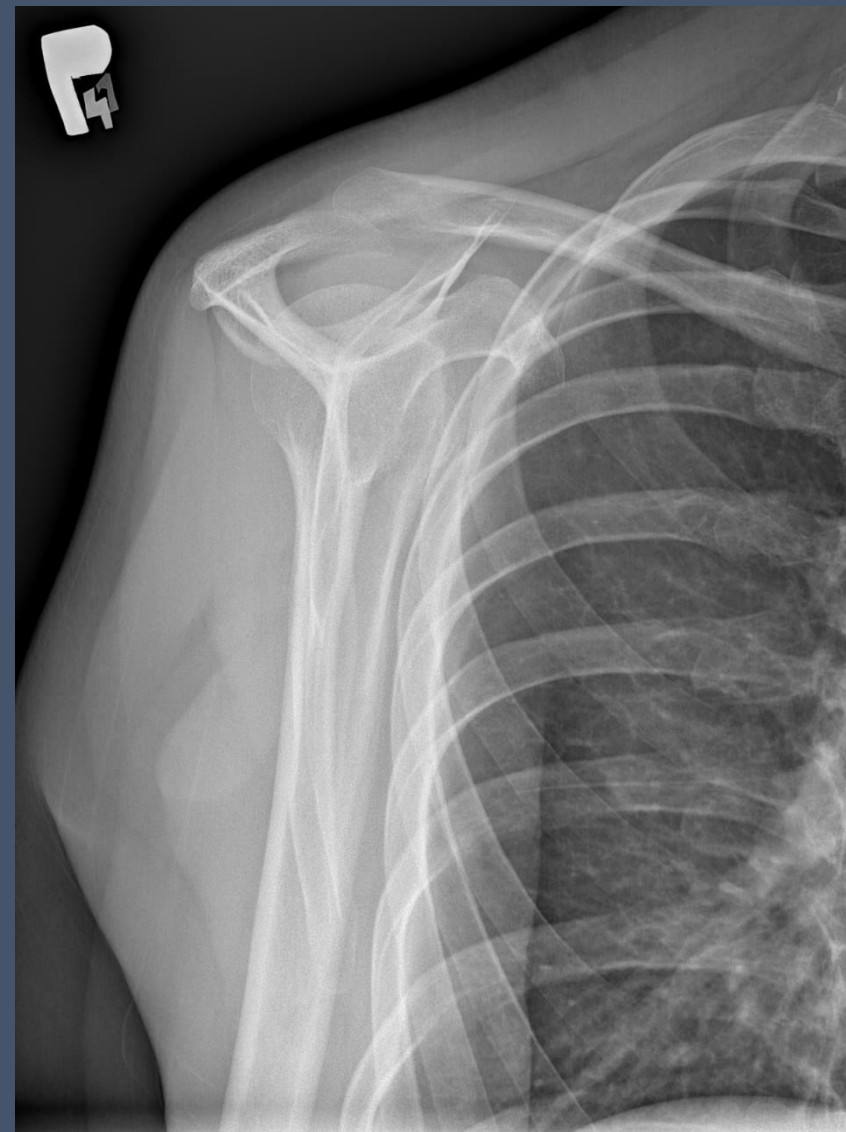
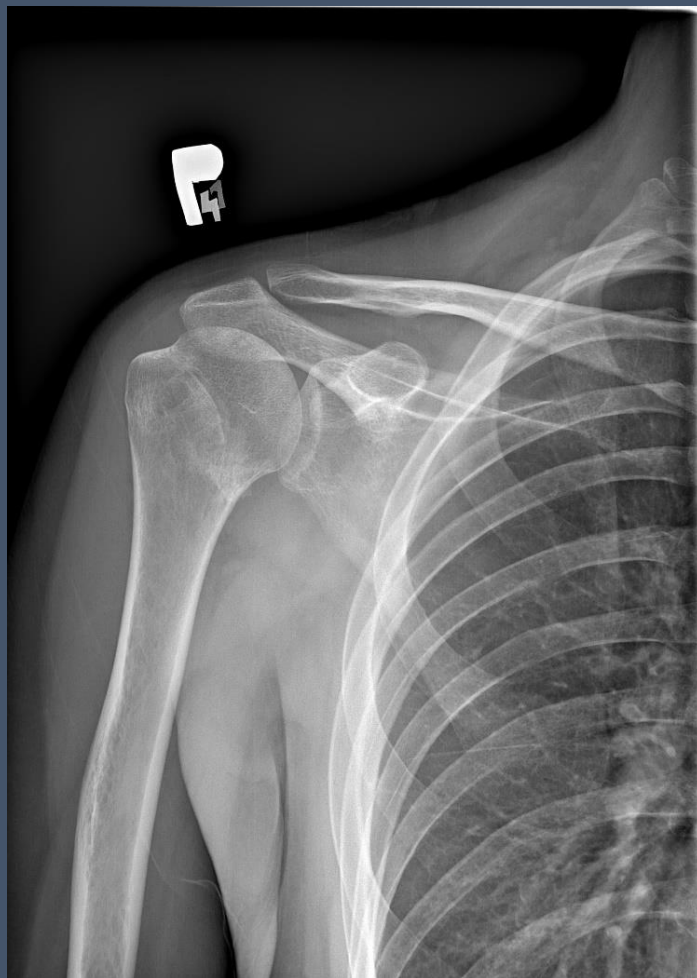
Zwichnięcie tylne barku prawego z odwróconym złamaniem głowy kości ramiennej typu Hilla-Sachsa

upadek z balkonu

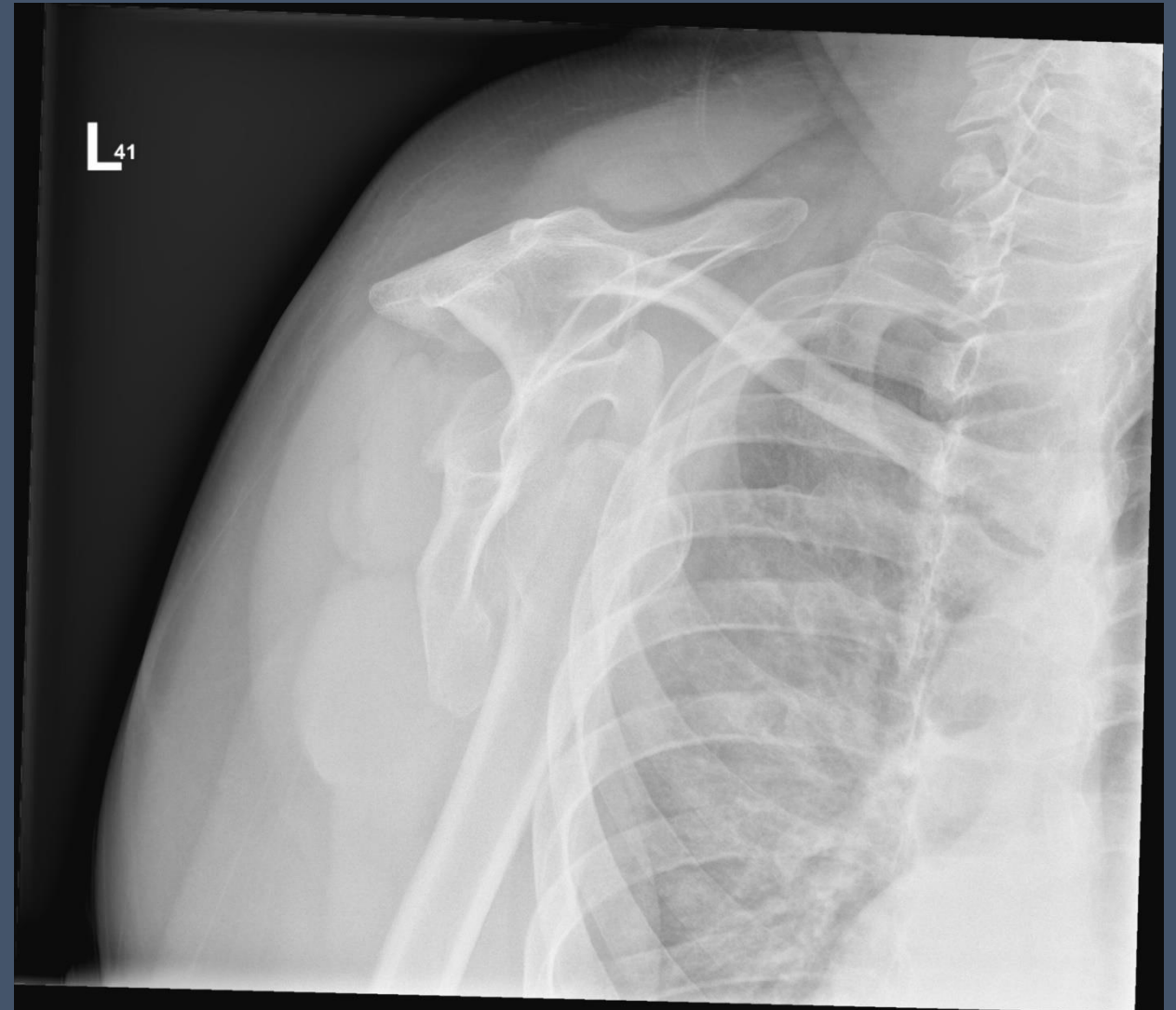
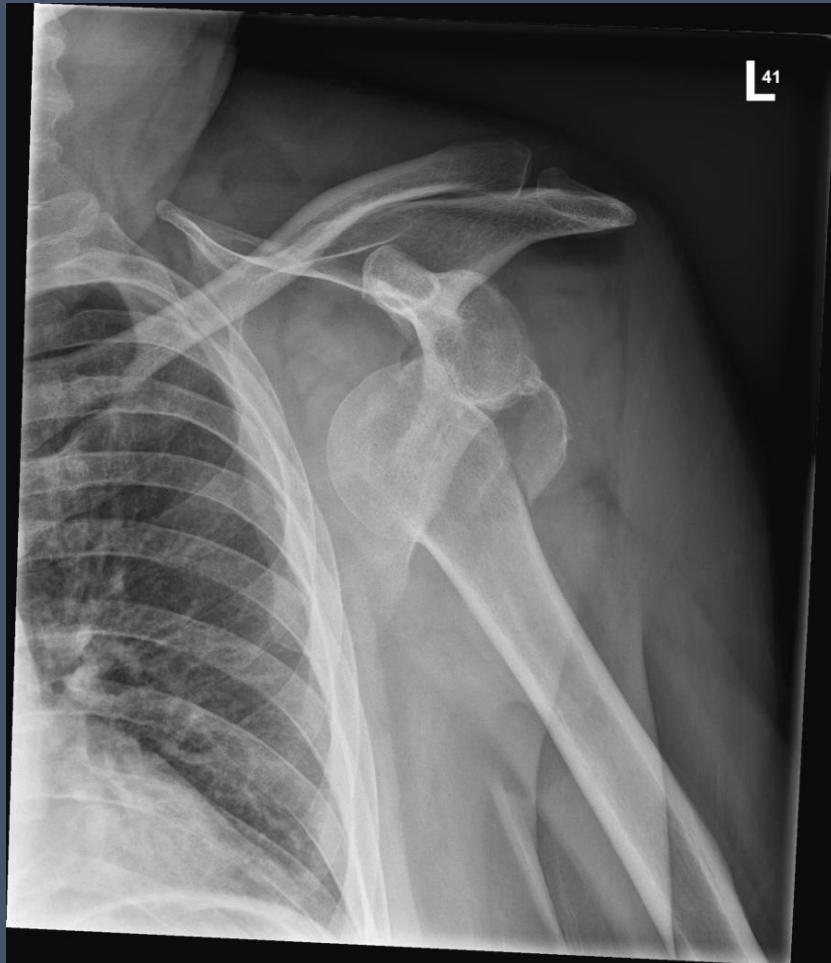

Zwichnięcie tylne stawu ramiennego – kontrola po nastawieniu

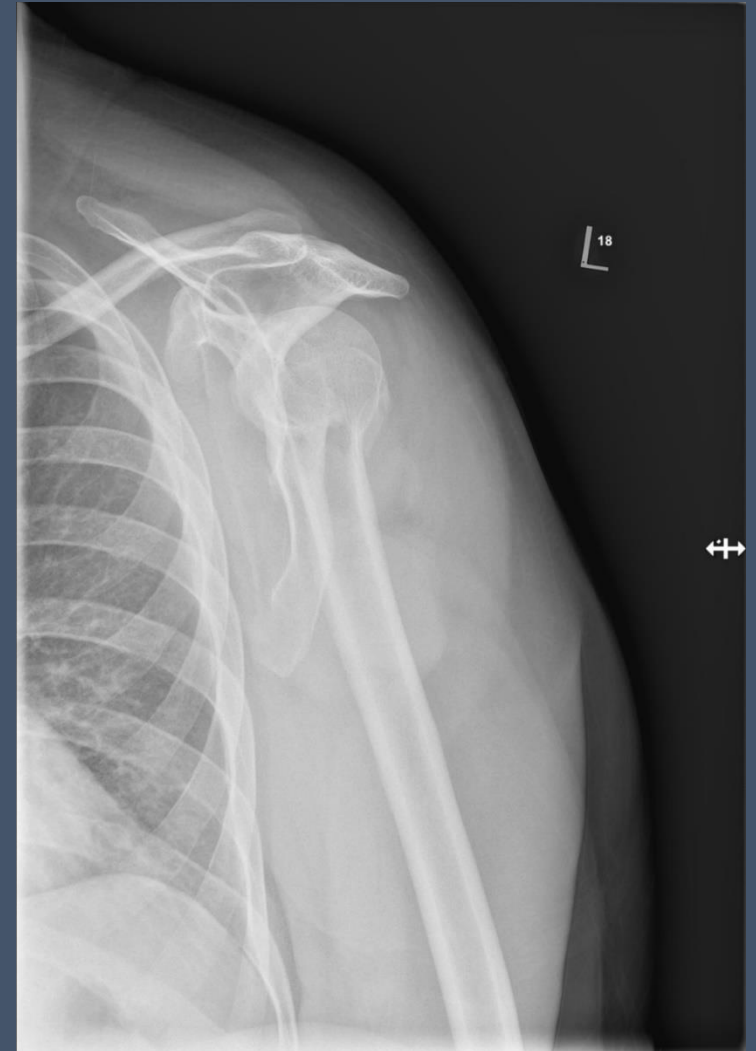
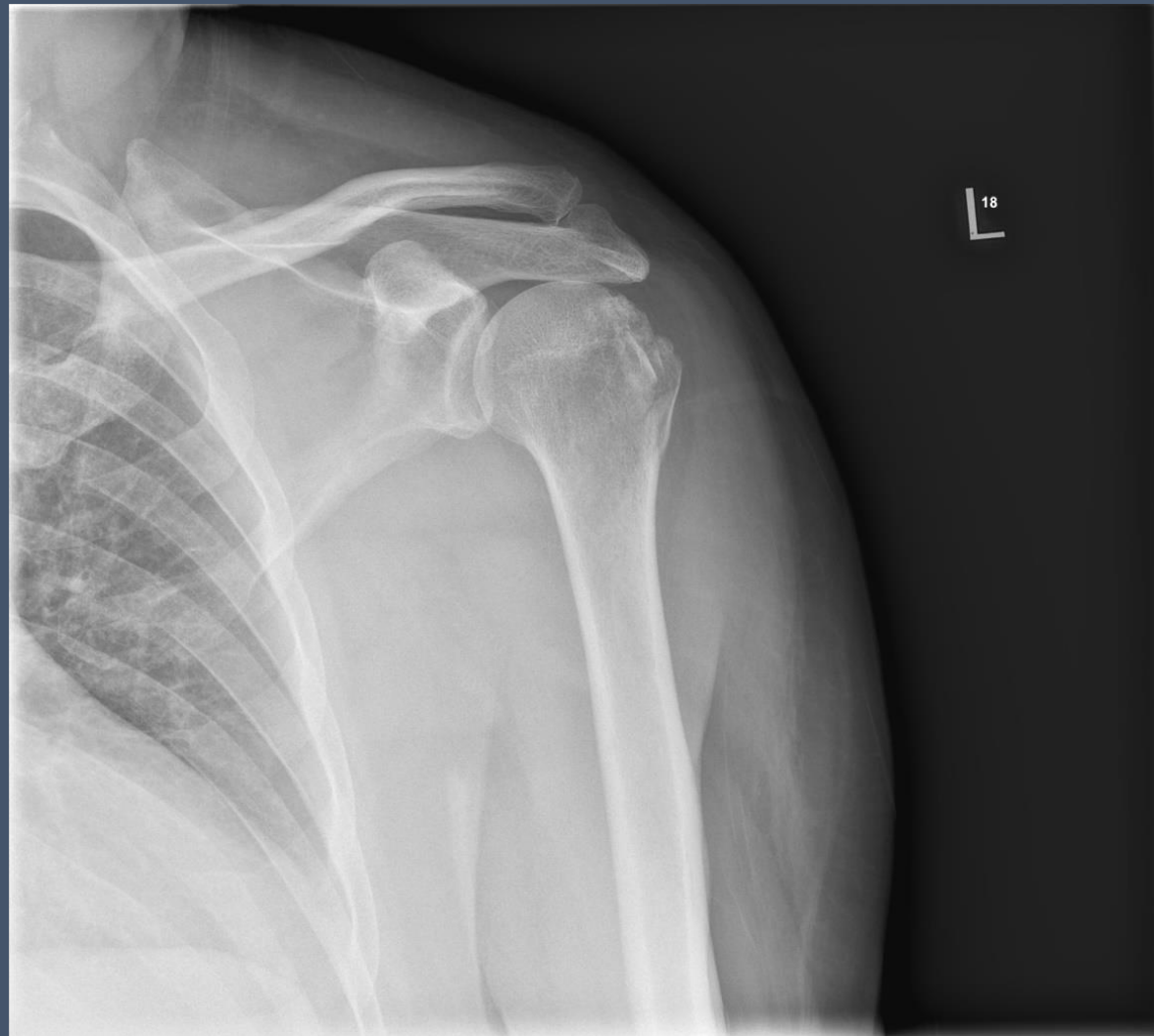


Złamanie guzka większego ze zwinięciem przednim stawu ramiennego

M I.57 upadek na ulicy podczas spaceru z psem

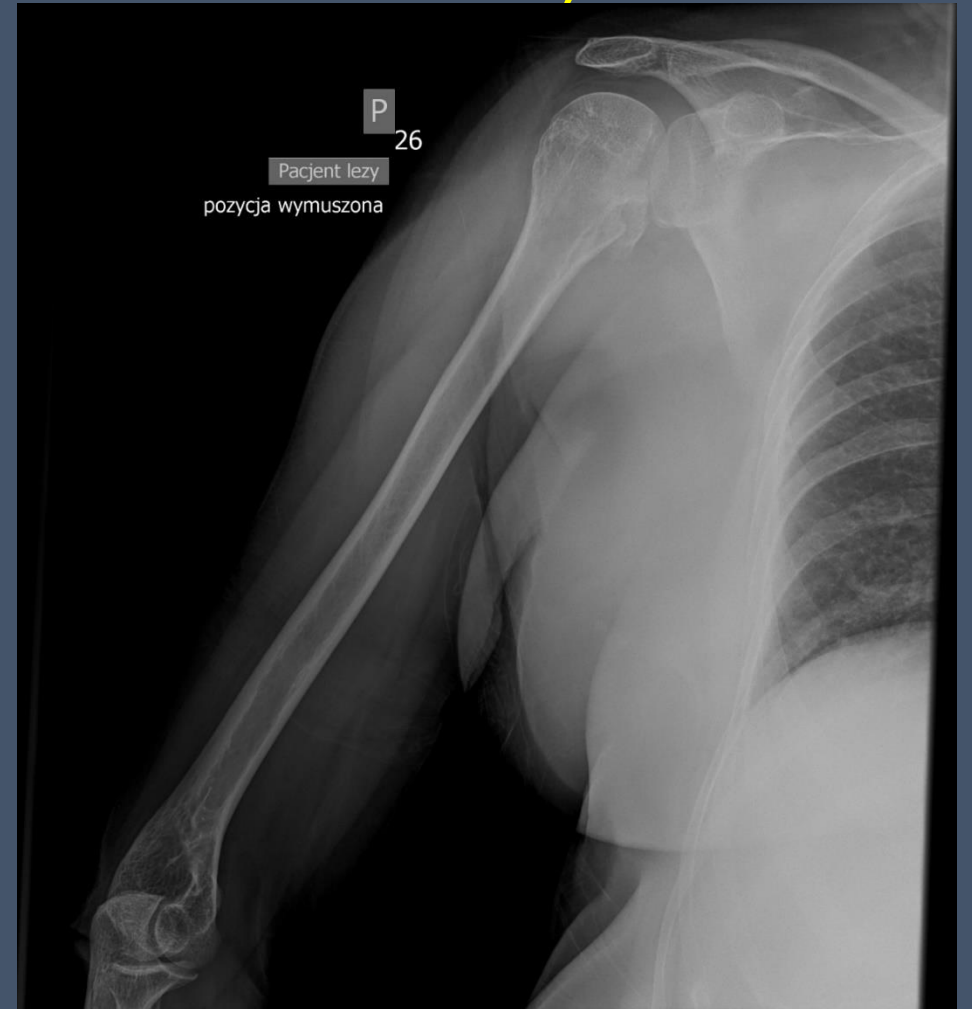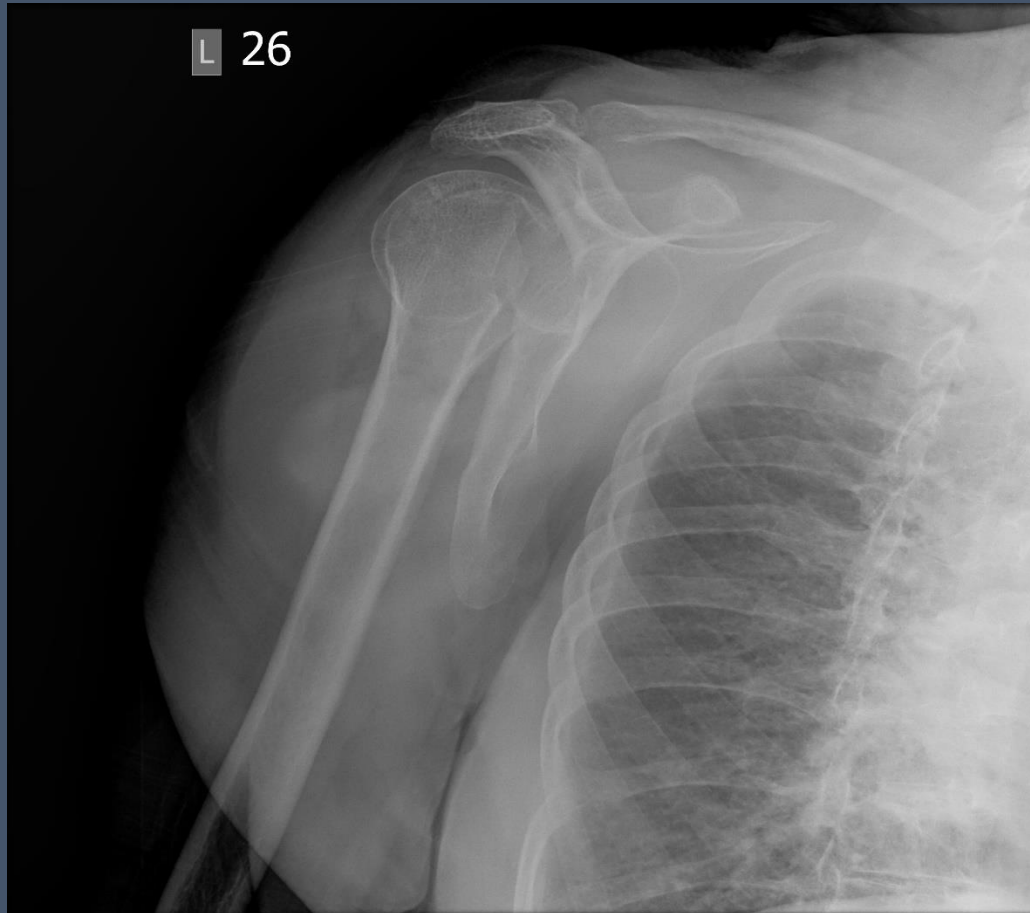


Złamanie guzka większego ze zwichnięciem przednim stawu ramiennego –kontrola po nastawieniu

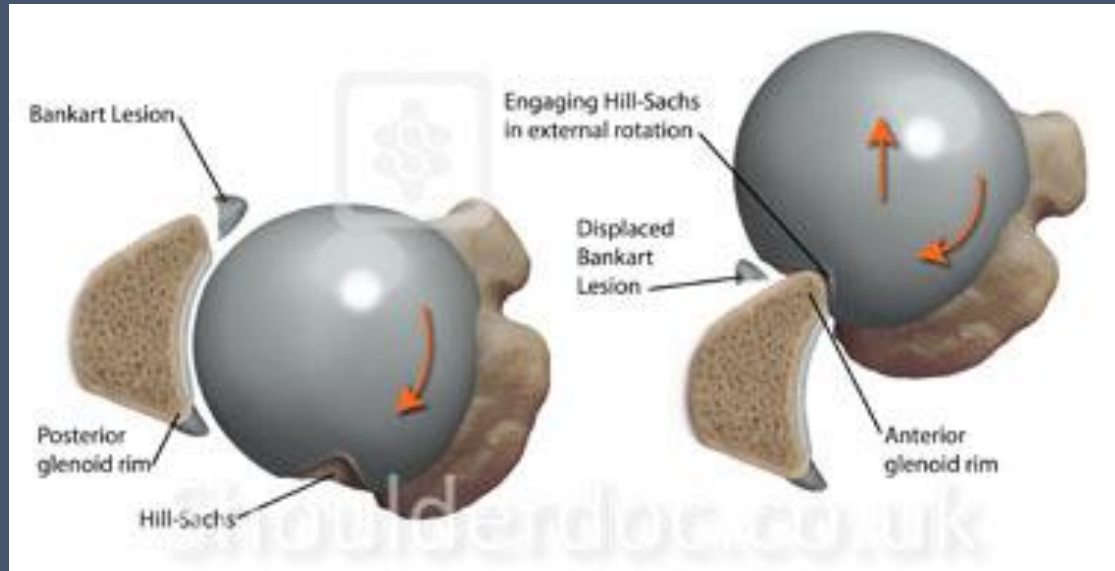

Złamanie głowy kości ramiennej (z odwróconym złamaniem Hilla-Sachsa)

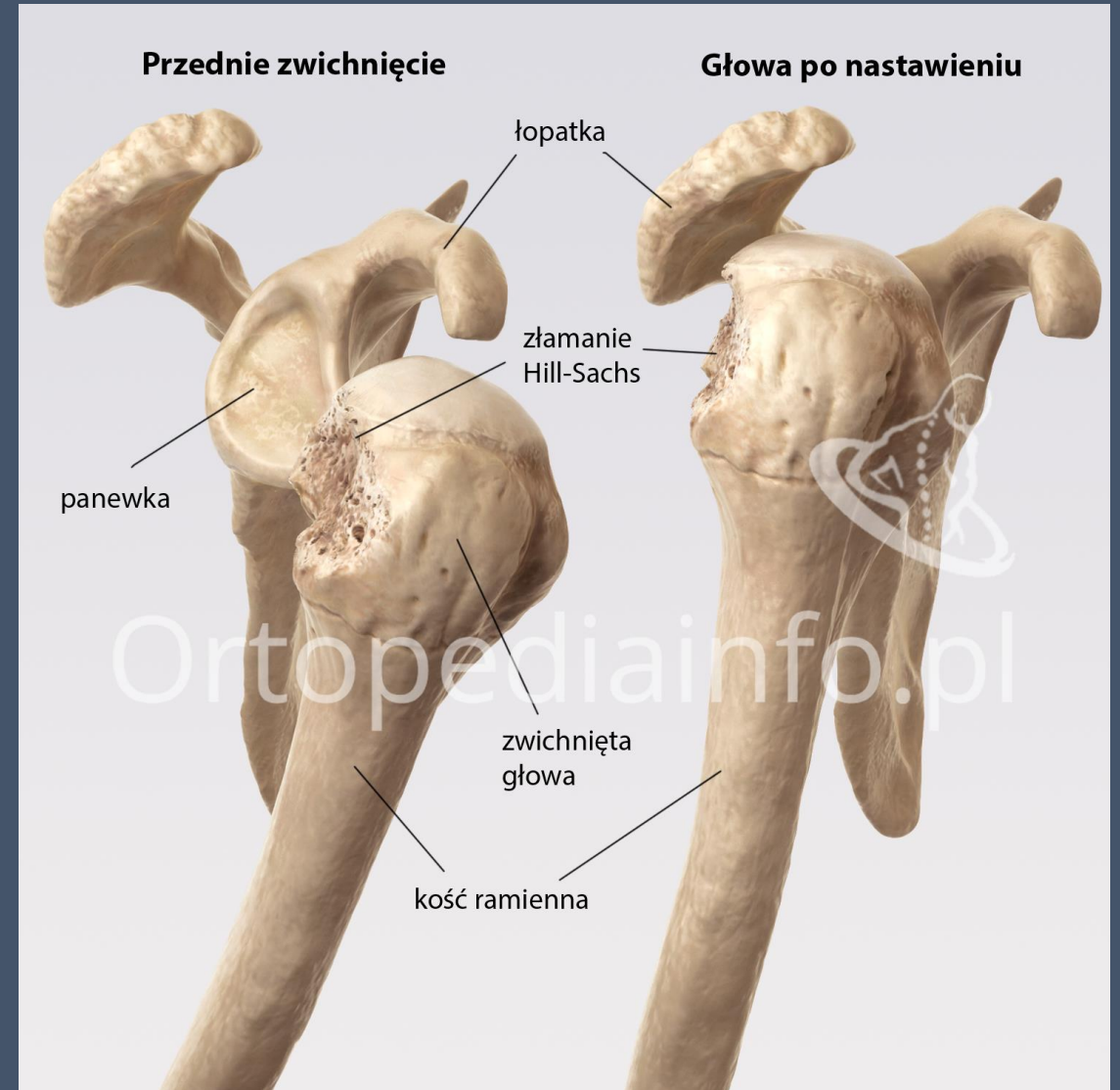
Upadek na ulicy



Złamania Hilla-Sachsa Uszkodzenie Bankarta

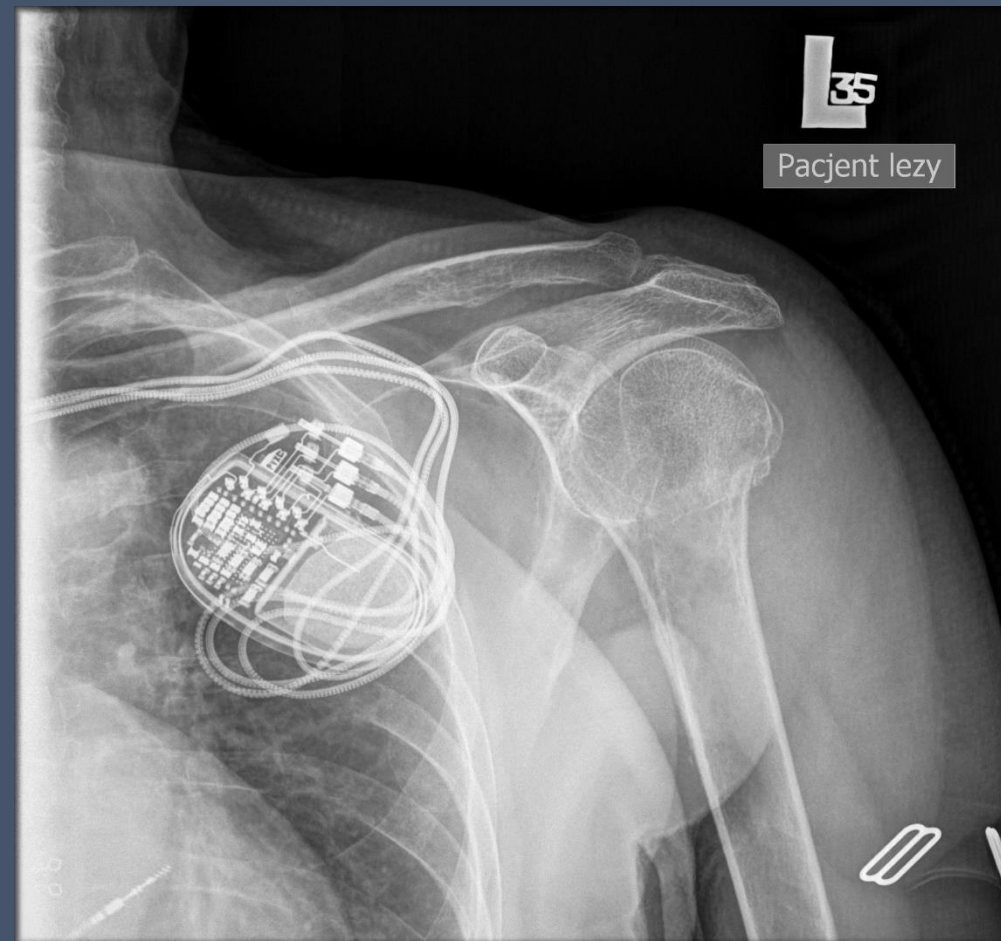
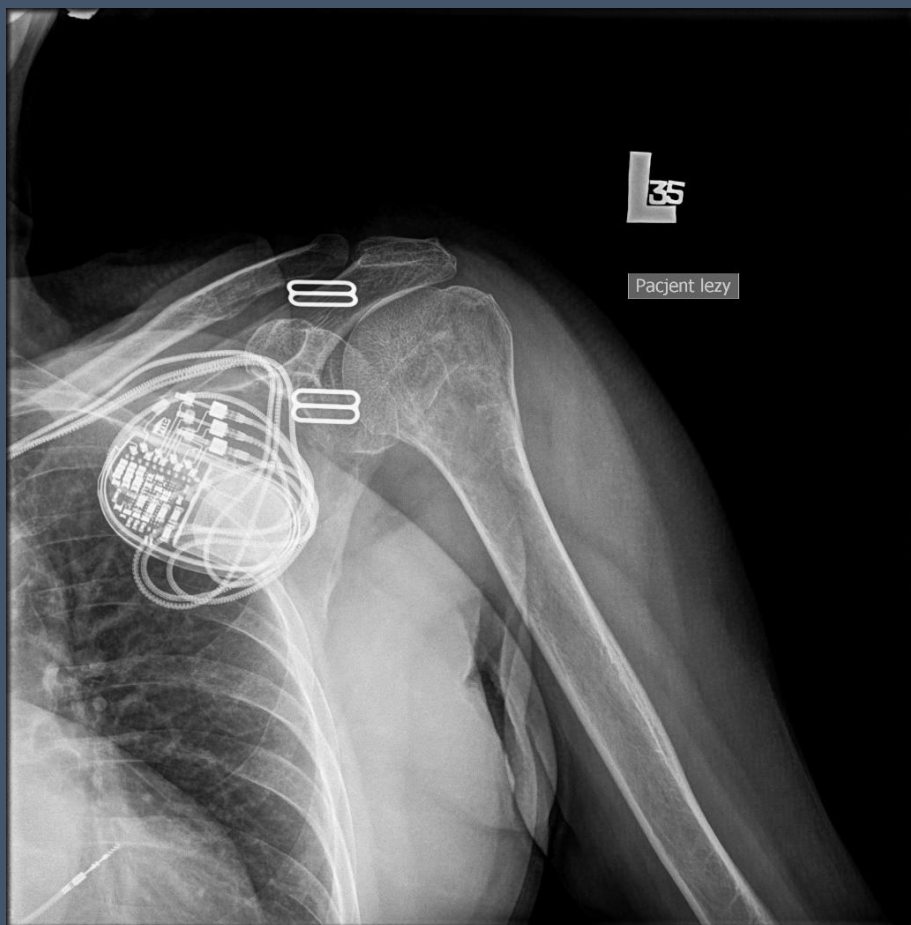

https://www.google.com/url?sa=i&url=https%3A%2F%2Fwww.shoulderdoc.co.uk%2Farticle%2F1470&psig=AOvVaw30iFhJSmXnz-QZfctNQ5bY&ust=1679630627058000&source=images&cd=vfe&ved=0CBAQjRxxqFwoTCLiK2_av8f0CFQAAAAAdAAAAABAZ

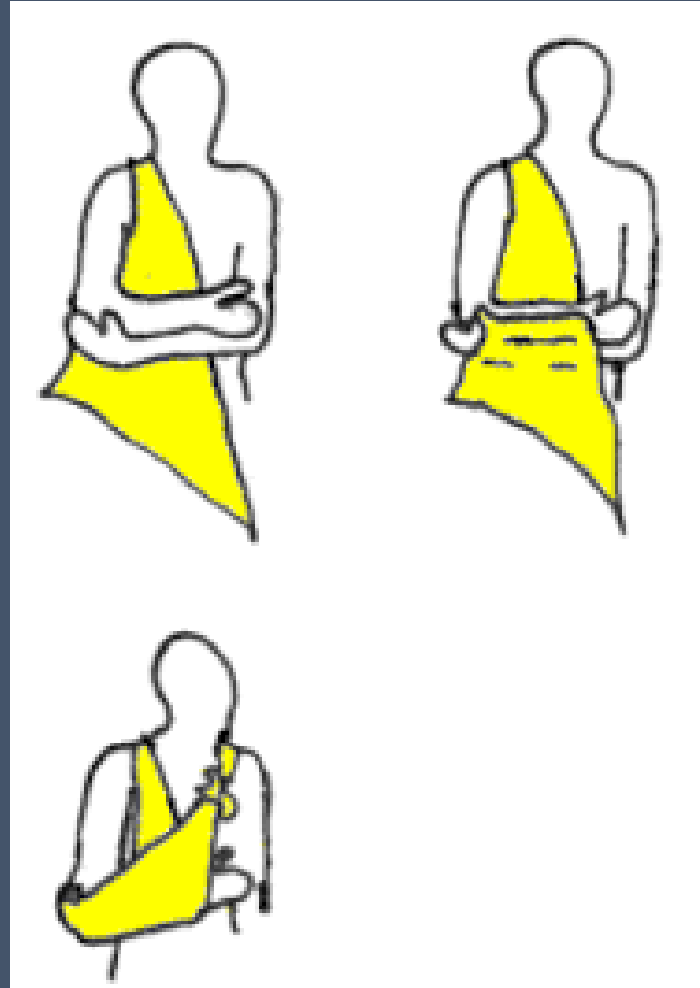


Złamanie bliższego końca kości ramiennej

Upadek jednopoziomowy na ulicy



Nieprzemieszczone złamanie bliższego końca kości ramiennej

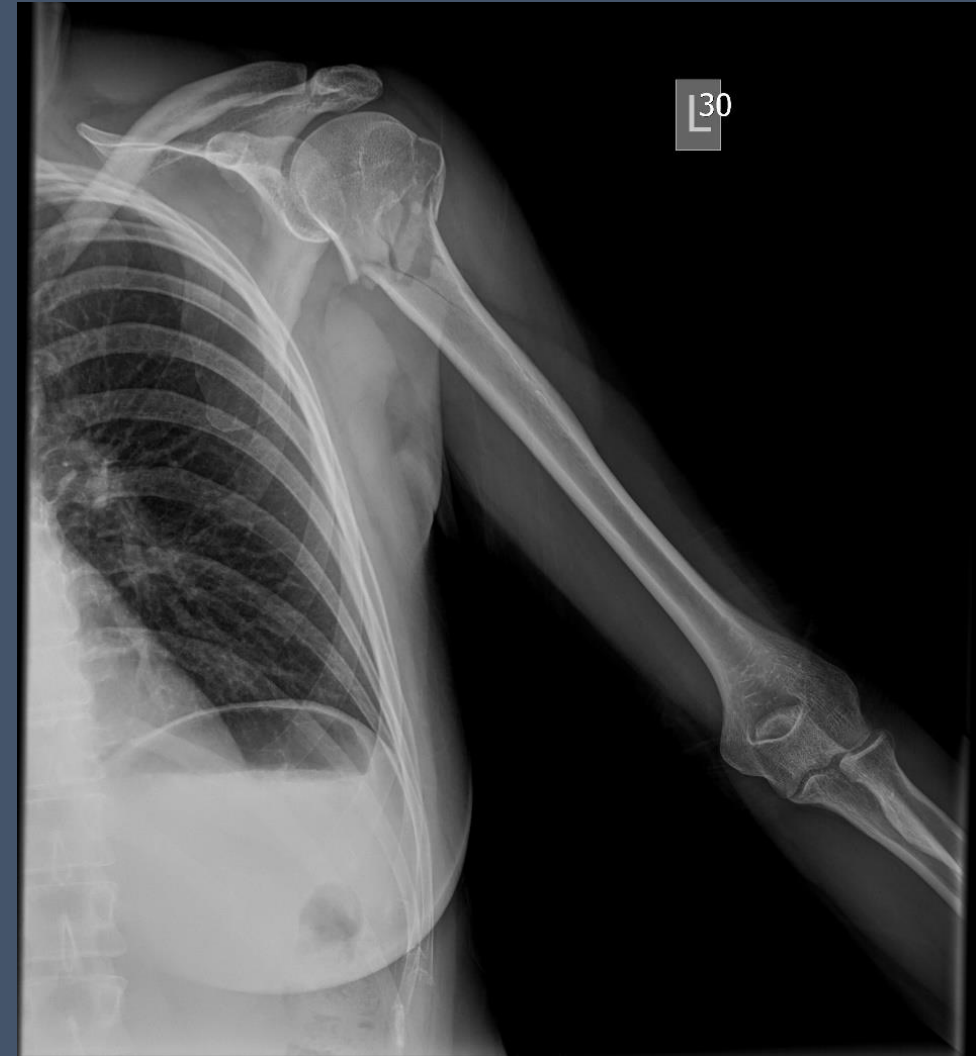
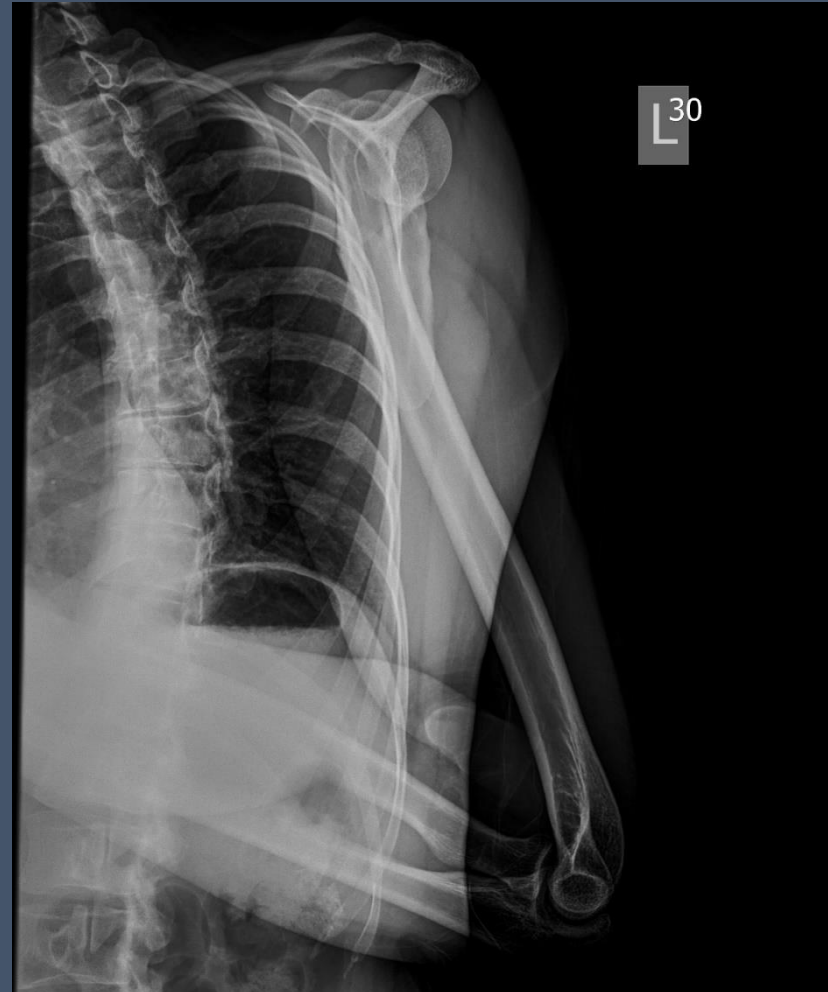
https://www.google.com/imgres?imgurl=https%3A%2F%2Fsklepmedicast.pl%2Fpol_pl_Temblak-Deluxe-Arm-Sling-883_1.jpg&tbnid=IdGZfYVdOrayRM&vet=12ahUKEwIU0cOAmPH9AhURuyoKHUtPBpsQMyhnegUIARDbAg.i&imgrefurl=https%3A%2F%2Fsklepmedicast.pl%2Fproduct-pol-883-Temblak-Deluxe-Arm-Sling.html&docid=aY-oeFCKINsEpM&w=515&h=515&q=temblak%20&hl=pl&ved=2ahUKEwIU0cOAmPH9AhURuyoKHUtPBpsQMyhnegUIARDbAg

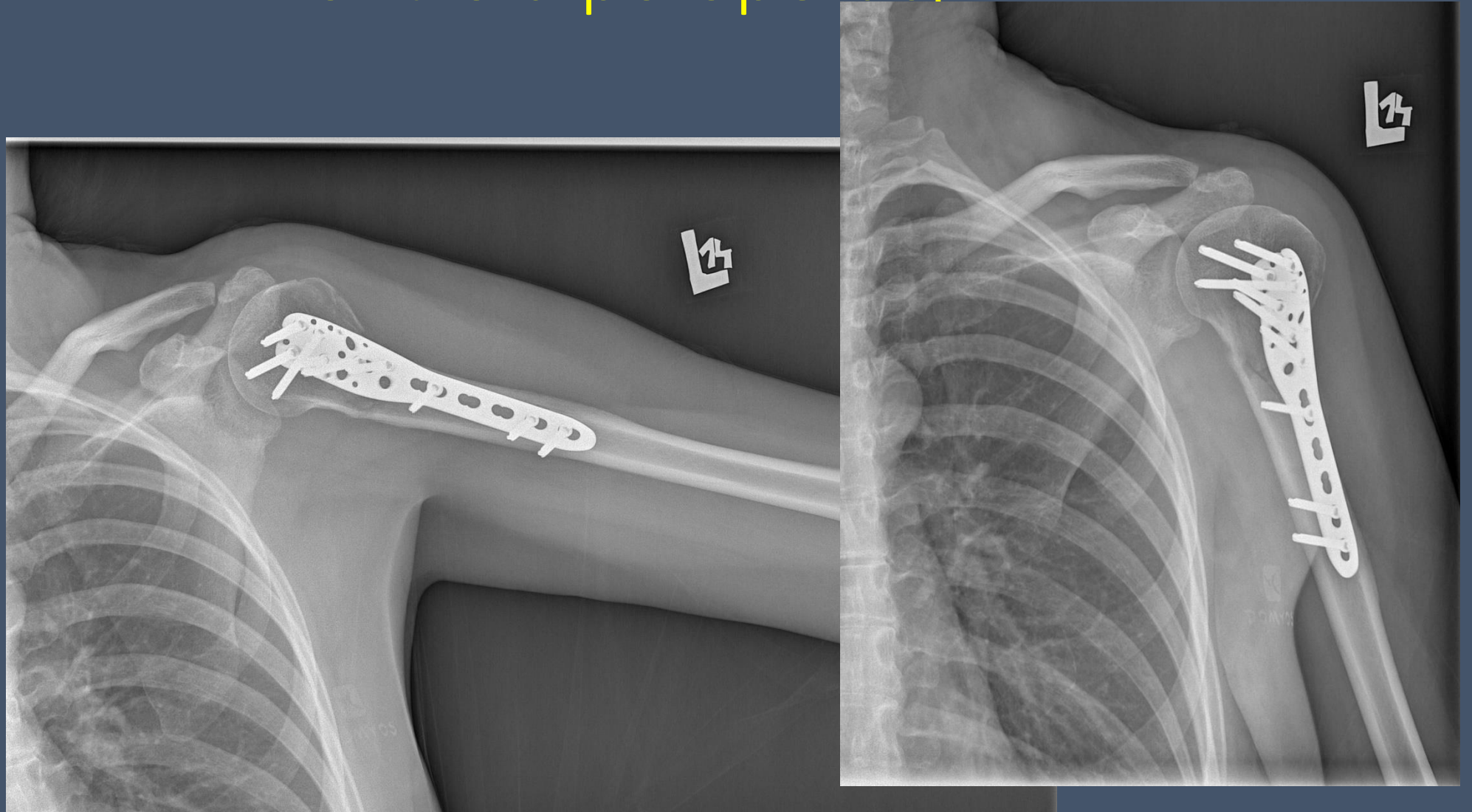
https://www.google.com/imgres?imgurl=https%3A%2F%2Fupload.wikimedia.org%2Fwikipedia%2Fcommons%2Fthumb%2Fd%2Fd%2FEcharpe_droite.png%2F220px-Echarpe_droite.png&tbnid=5nuzJSj6cVKn_M&vet=10CM0BEDMowwFqFwoTCKCsYGY8f0CFQAAAAAdAAAAABAF..i&imgrefurl=https%3A%2F%2Fpl.wiktionary.org%2Fwiki%2Ftemblak&docid=OkPkUJT7I9ZoPM&w=220&h=311&q=temblak%20&hl=pl&ved=0CM0BEDMowwFqFwoTCKCsYGY8f0CFQAAAAAdAAAAABAF

Wieloodłamowe złamanie bliższego końca kości ramiennej z objęciem guzka większego

Upadek jednopoziomowy w domu

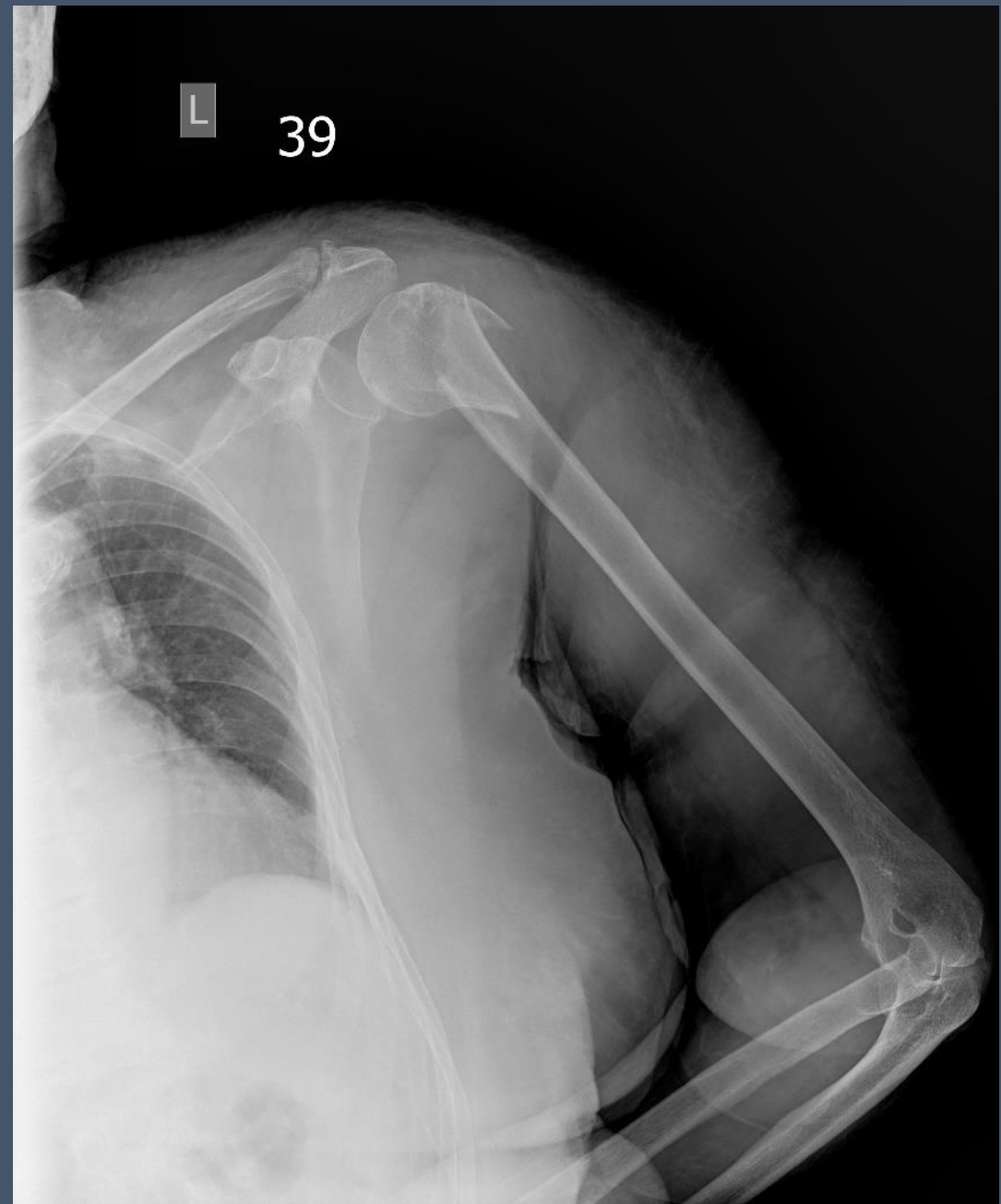

Złamanie BKKR – kontrola po operacji

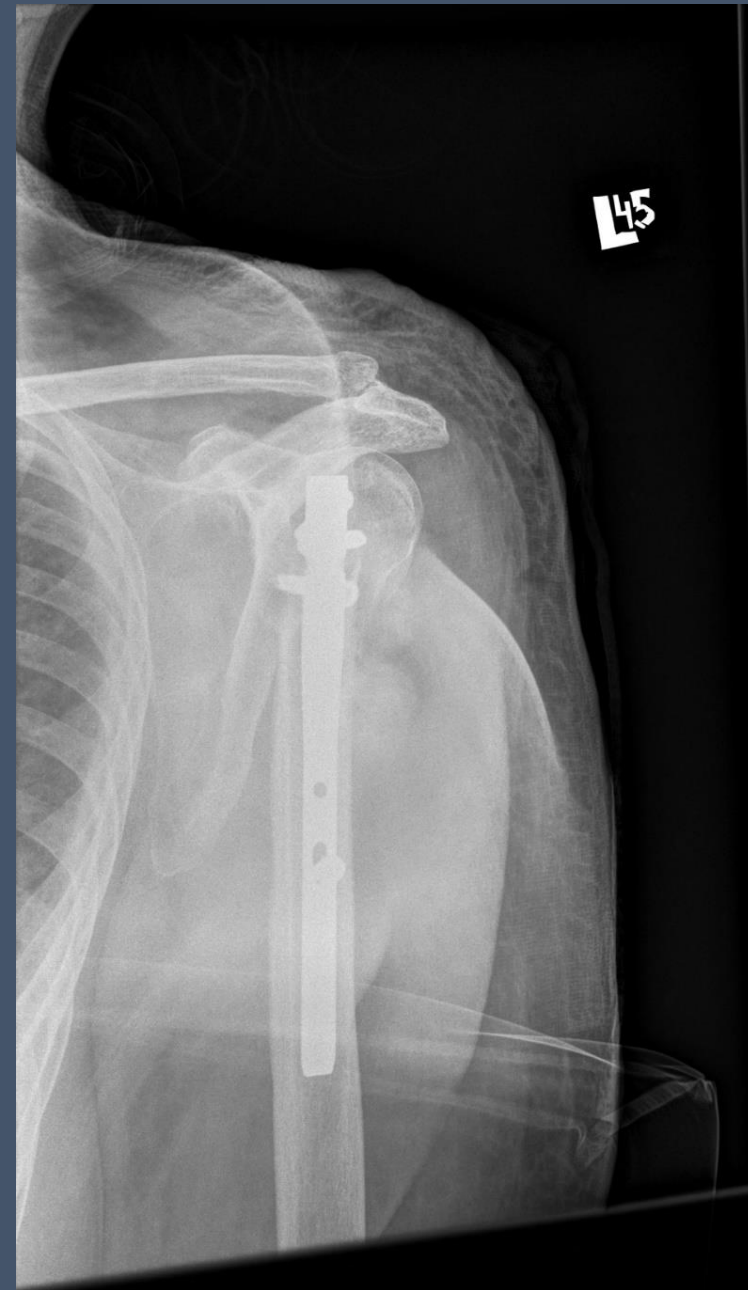
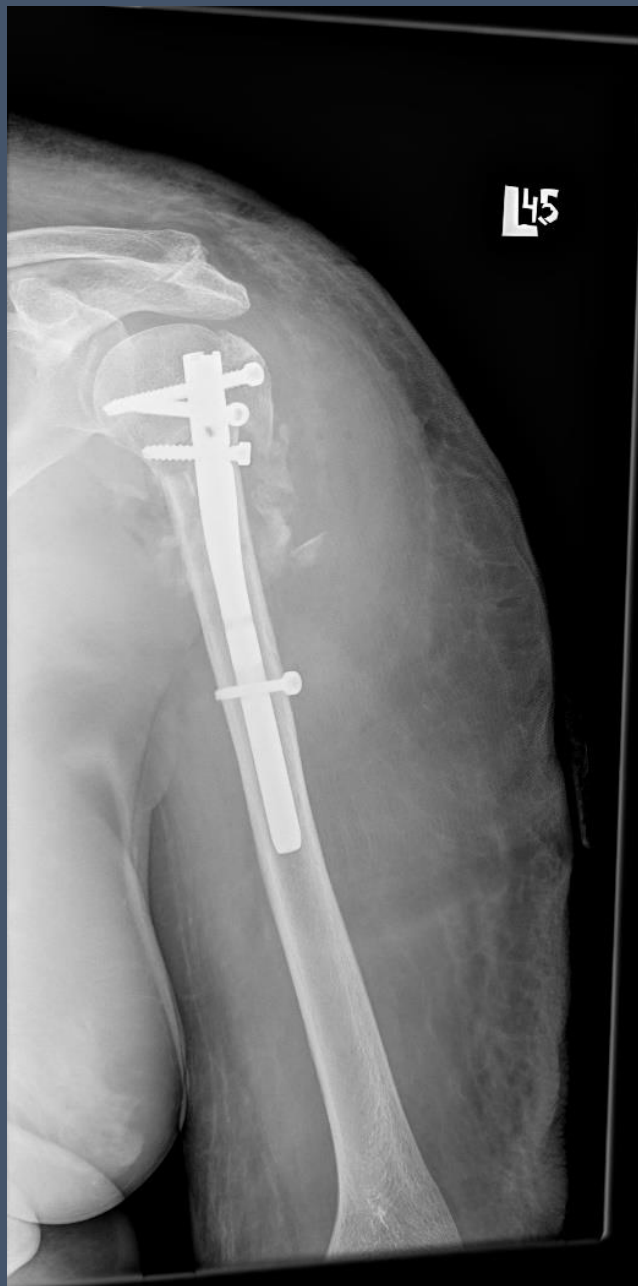
Złamanie BKKR

Upadek jednopoziomowy w domu

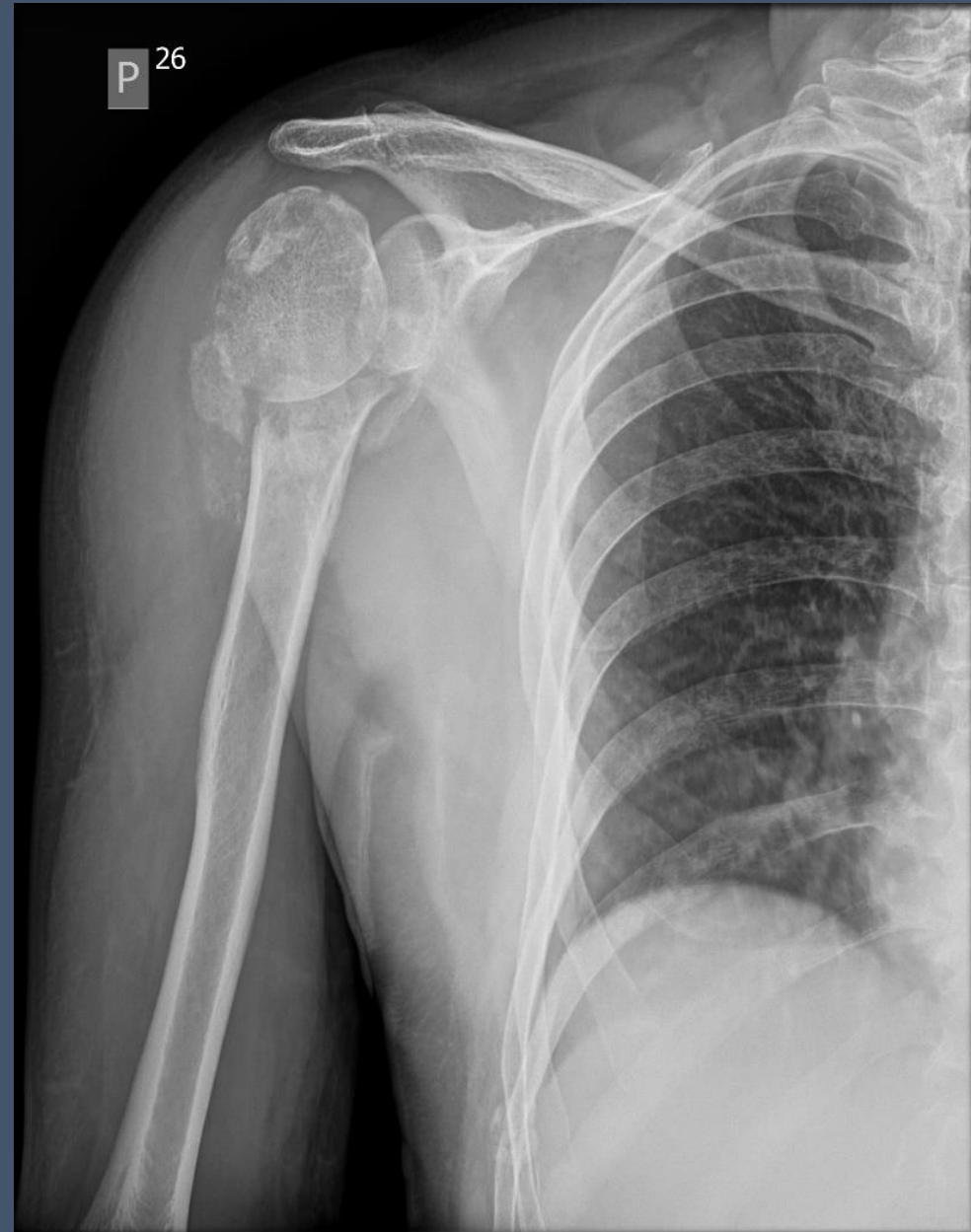

Złamanie BKKR – kontrola po operacji

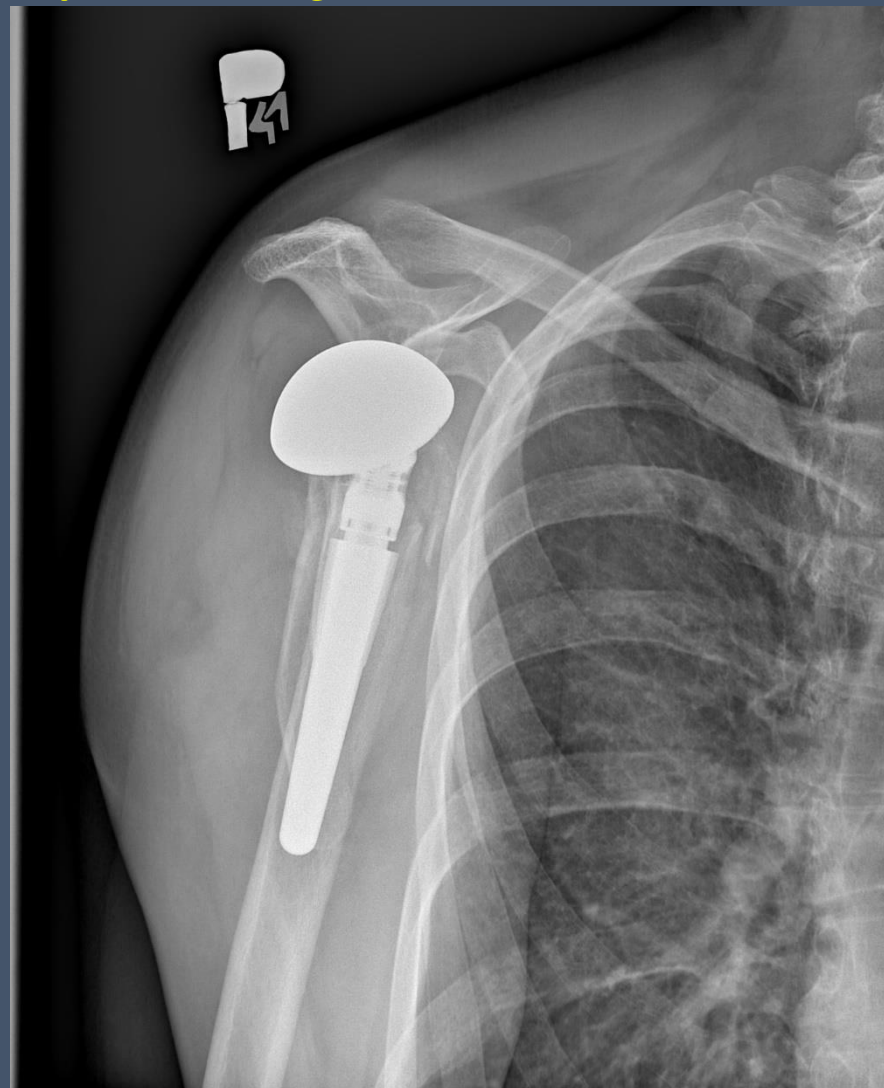
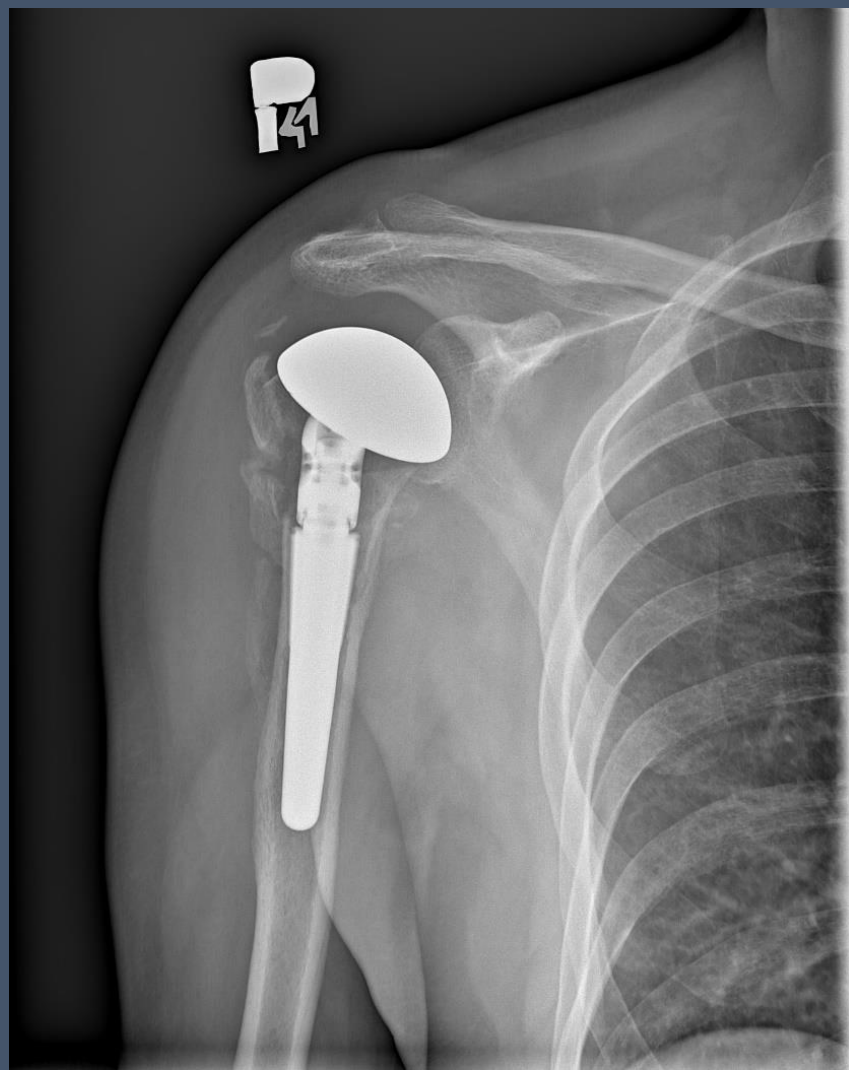

Złamanie BKKR

K I.72 uderzenia o futrynę na balkonie

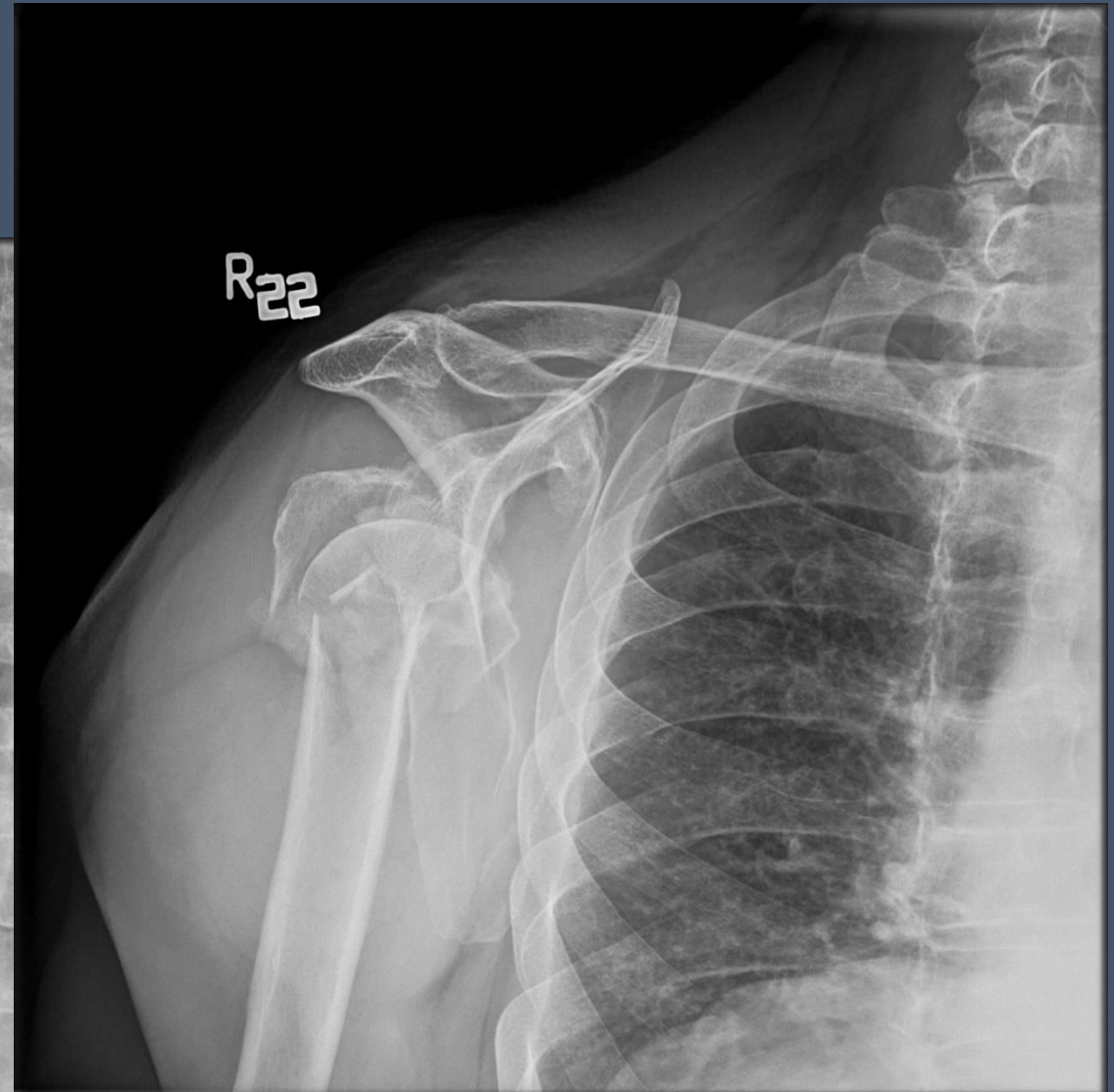
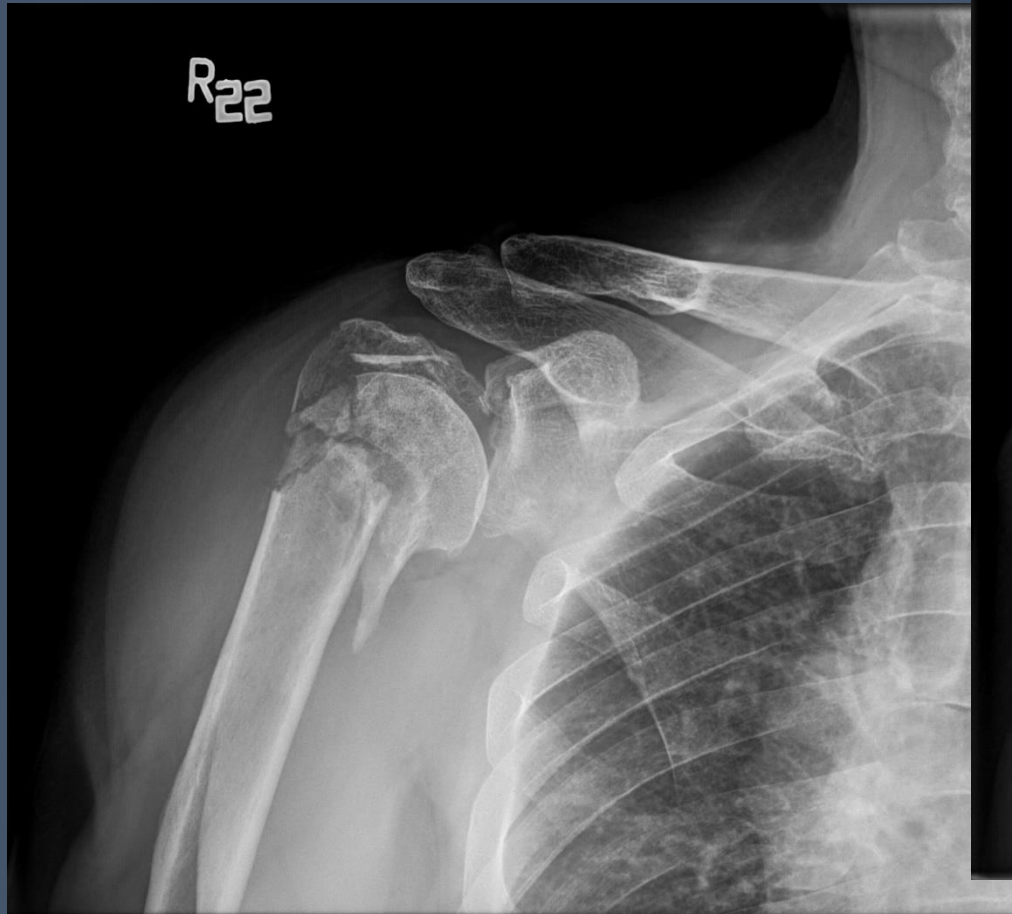

Złamanie BKKR – kontrola po operacji



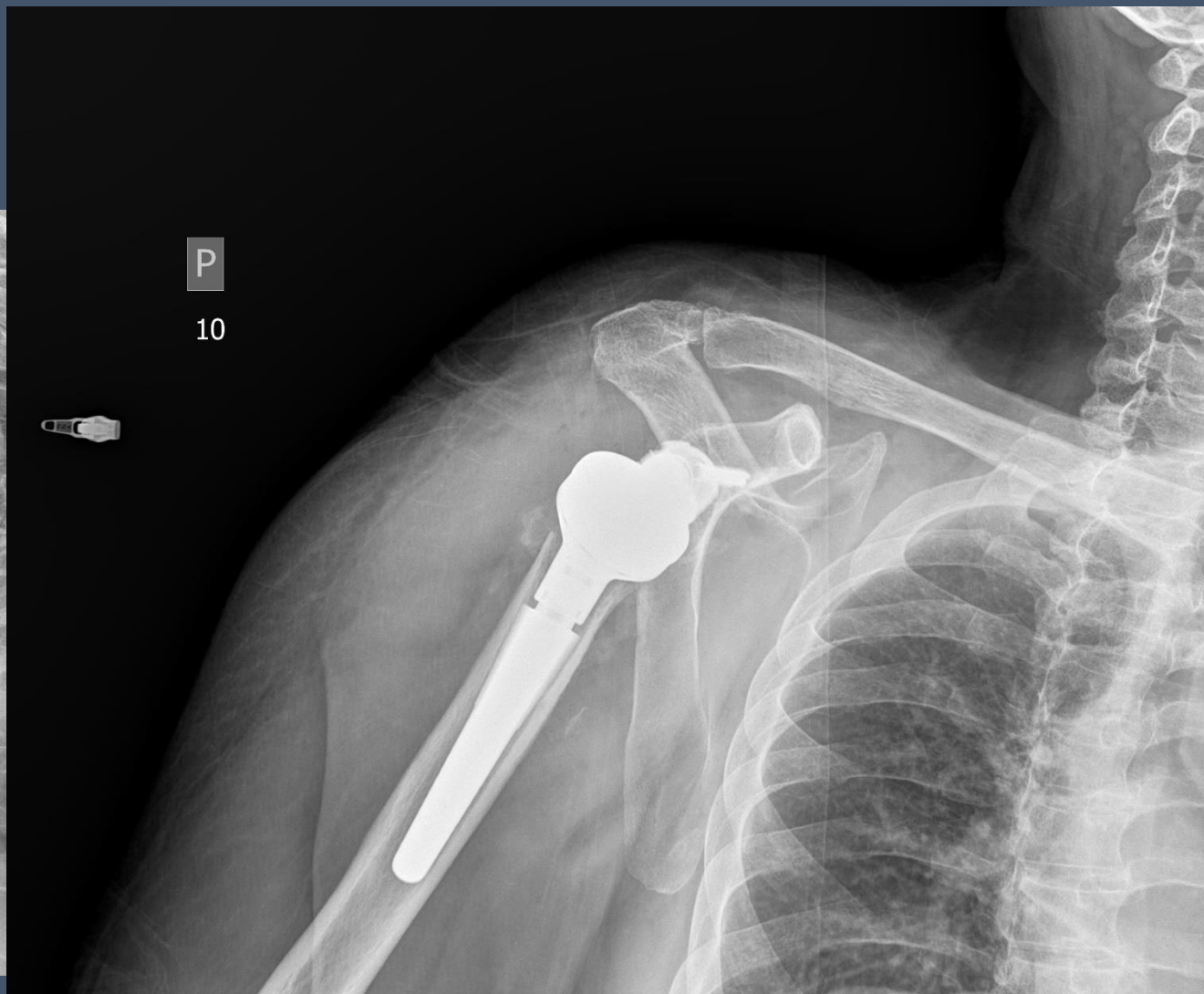
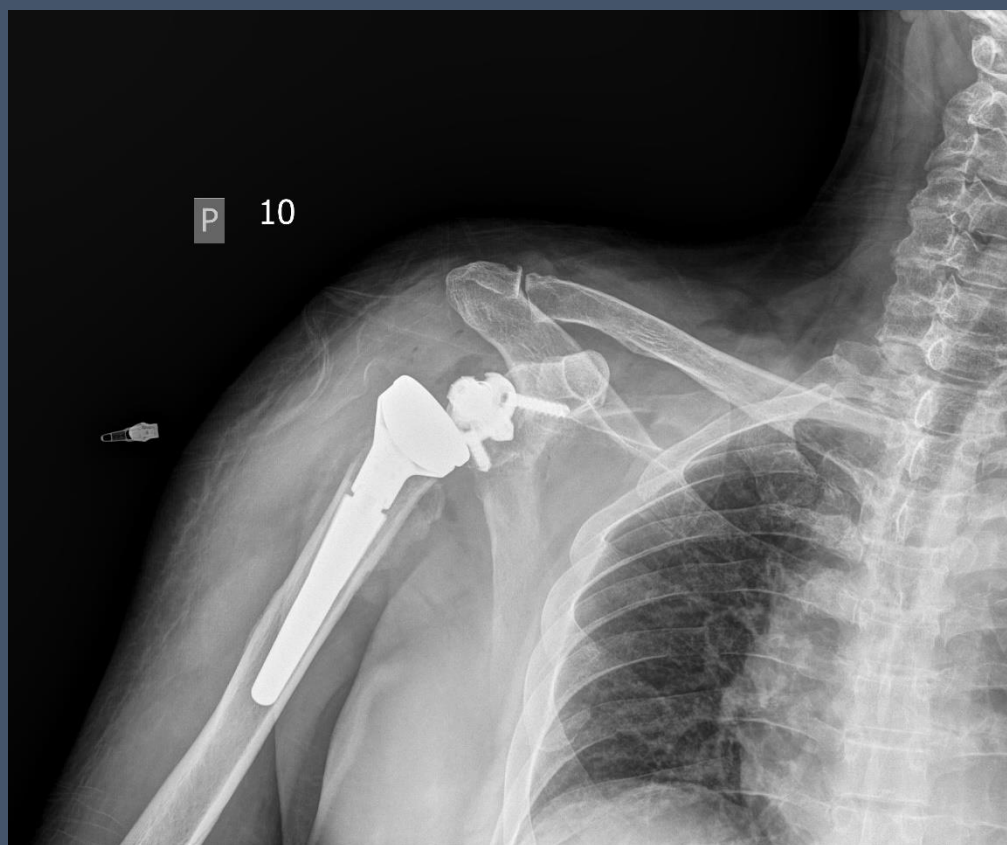Złamanie BKKR

M I.68 upadek w drodze do pracy



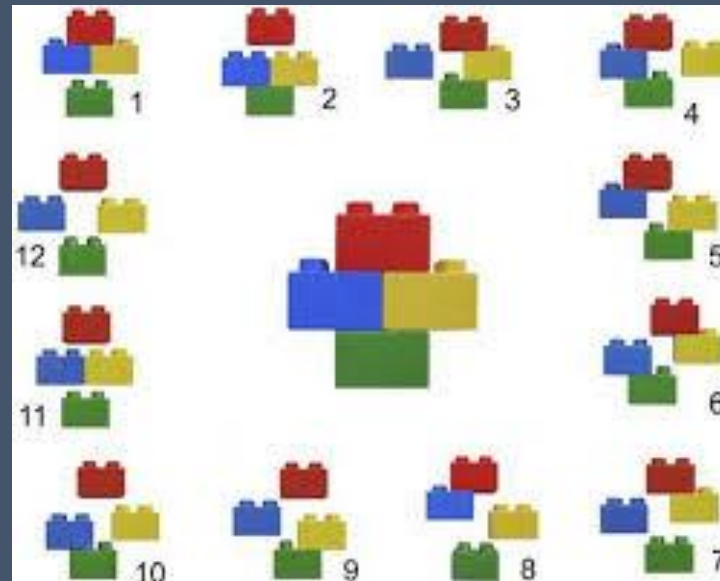
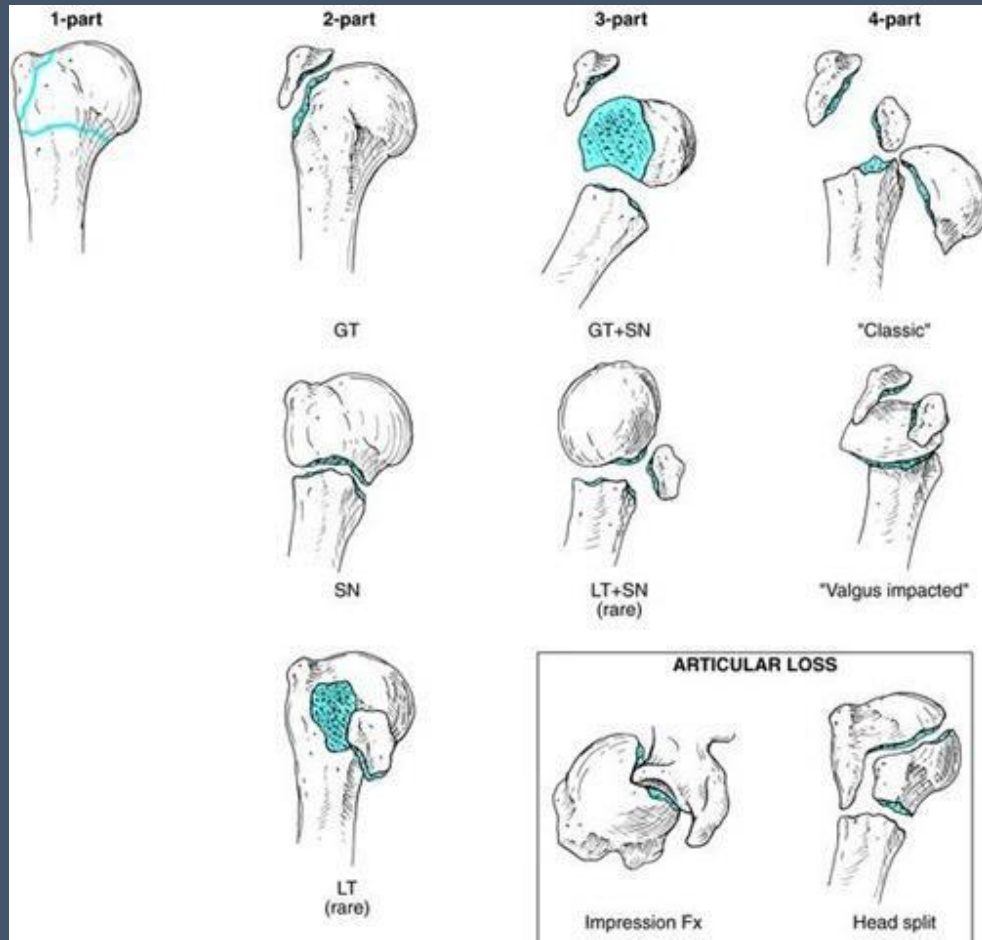
Złamanie BKKR

– kontrola po operacji



Złamnie BKKR – podział Neera

Charles S. Neer, II, MD (1917–2011)



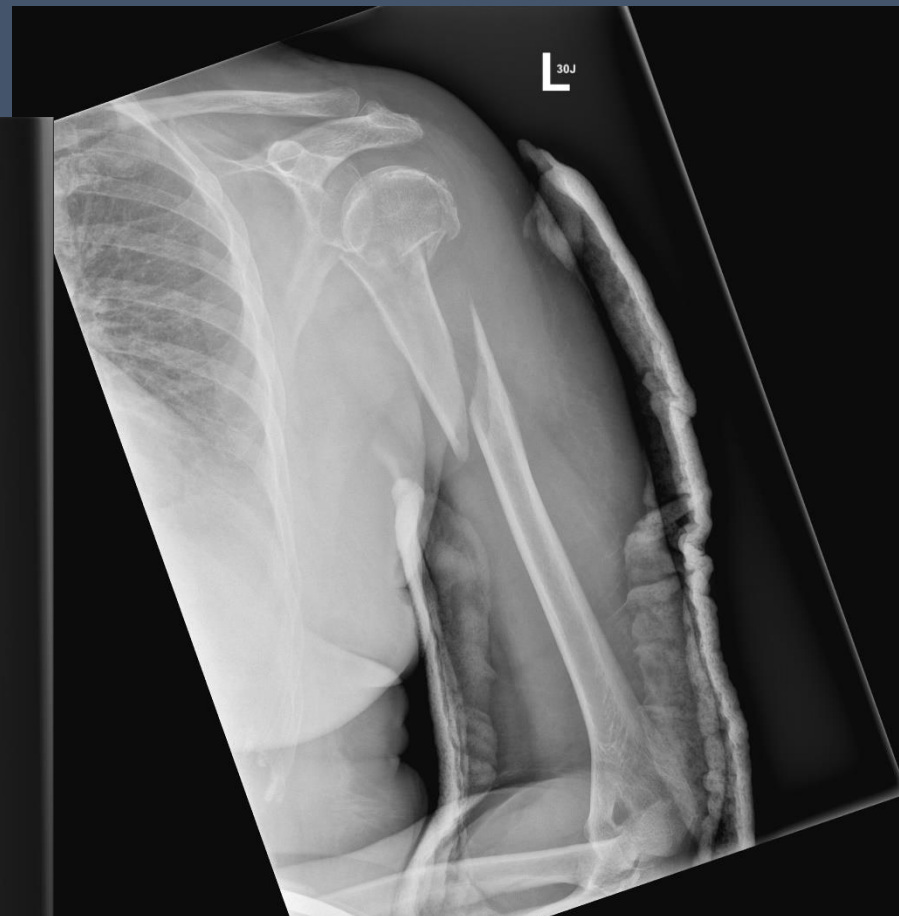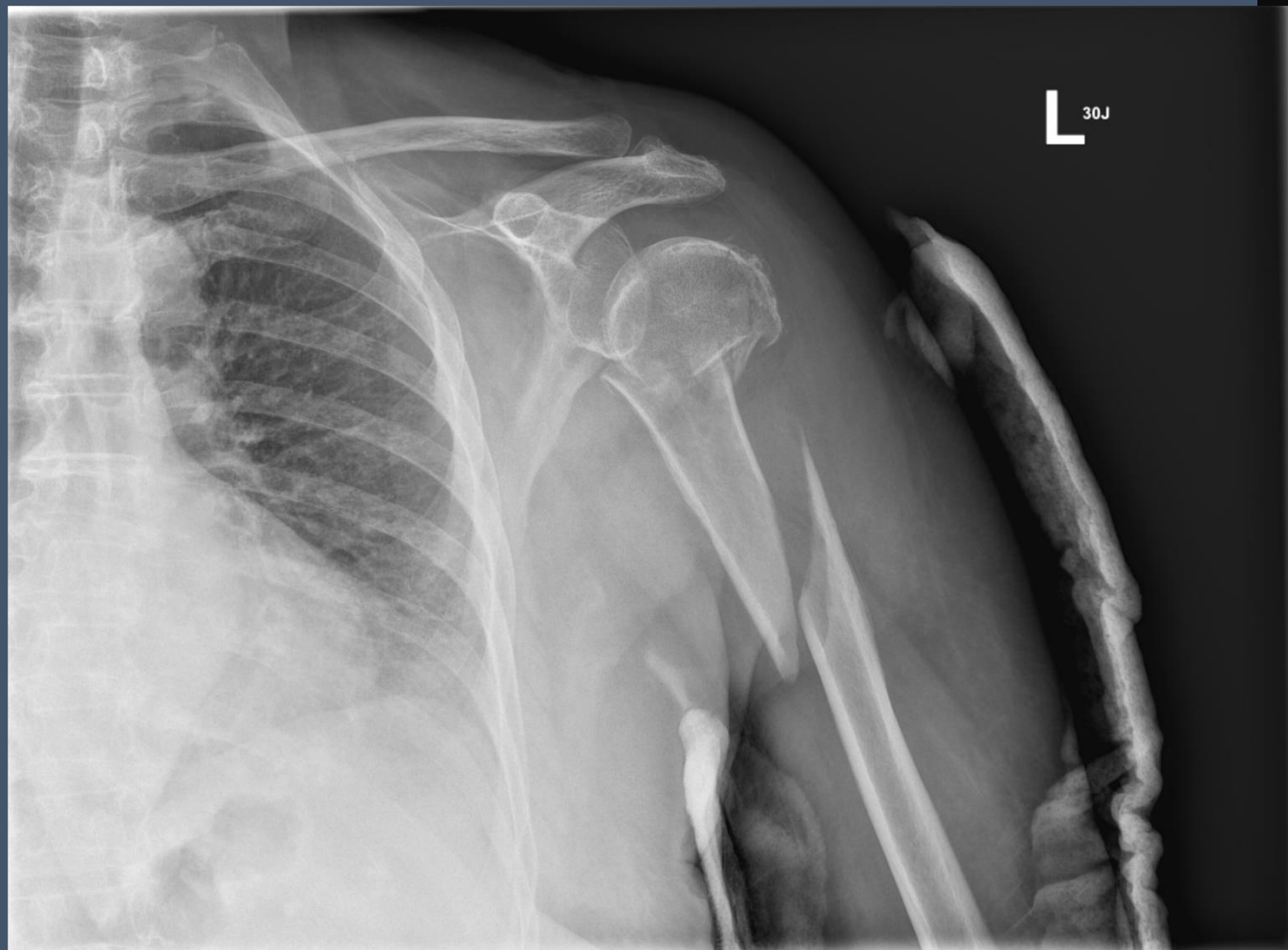https://www.google.com/imgres?imgurl=x-raw-image%3A%2F%2F%2F7894fd4e55435aa8208418121fabba1434b92ec14a9e6be9db4f5df4fd6b3fb9&tbid=qFpDVU79IHgwiM&vet=12ahUKEwimmKyBI_b9AhUXsi oKHcRJBkkQMyhUegQIARBv..i&imgrefurl=http%3A%2F%2Fwww.wbc.poznan.pl%2FContent%2F237625&docid=iGxLjiglwFQqkM&w=527&h=421&itg=1&q=podzia %C5%82%20z%C5%82amianie%20g%C5%82owy%20ko%C5%9Bci%20ramiennej%20Neer&hl=pl&client=firefox-b-e&ved=2ahUKEwimmKyBI_b9AhUXsi oKHcRJBkkQMyhUegQIARBv

<https://www.google.com/url?sa=i&url=https%3A%2F%2Fpl.hoboetc.com%2Fzdorove%2F37327-perelomy-plechevoy-kosti-so-smescheniem-i-bez-smescheniya.html&psig=AOvVaw3fWTvF1RibdsdZUyWvSly&ust=1679804393061000&source=images&cd=vfe&ved=0CA0QjRxqFwoTCNCdgqKd9v0CFQAAAAAdAAAAABAA>

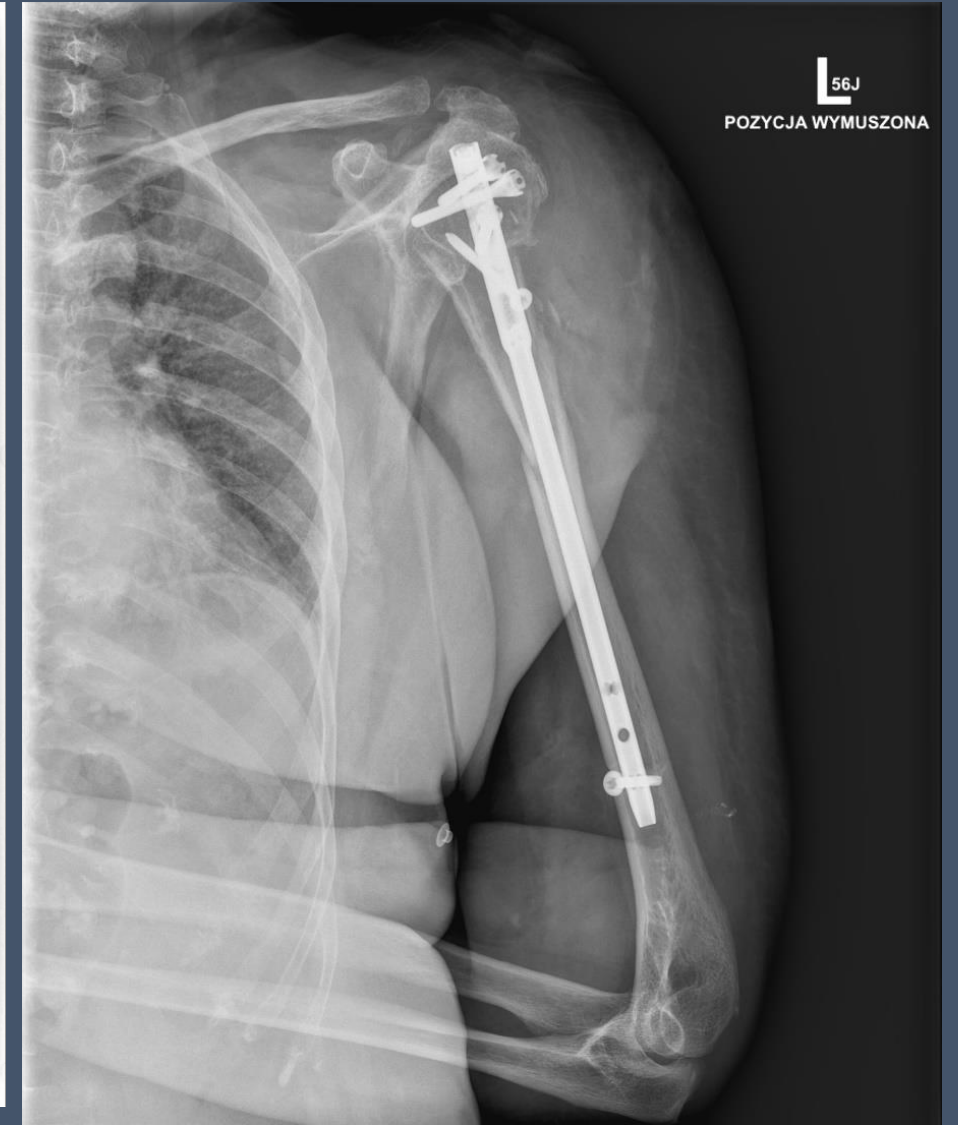
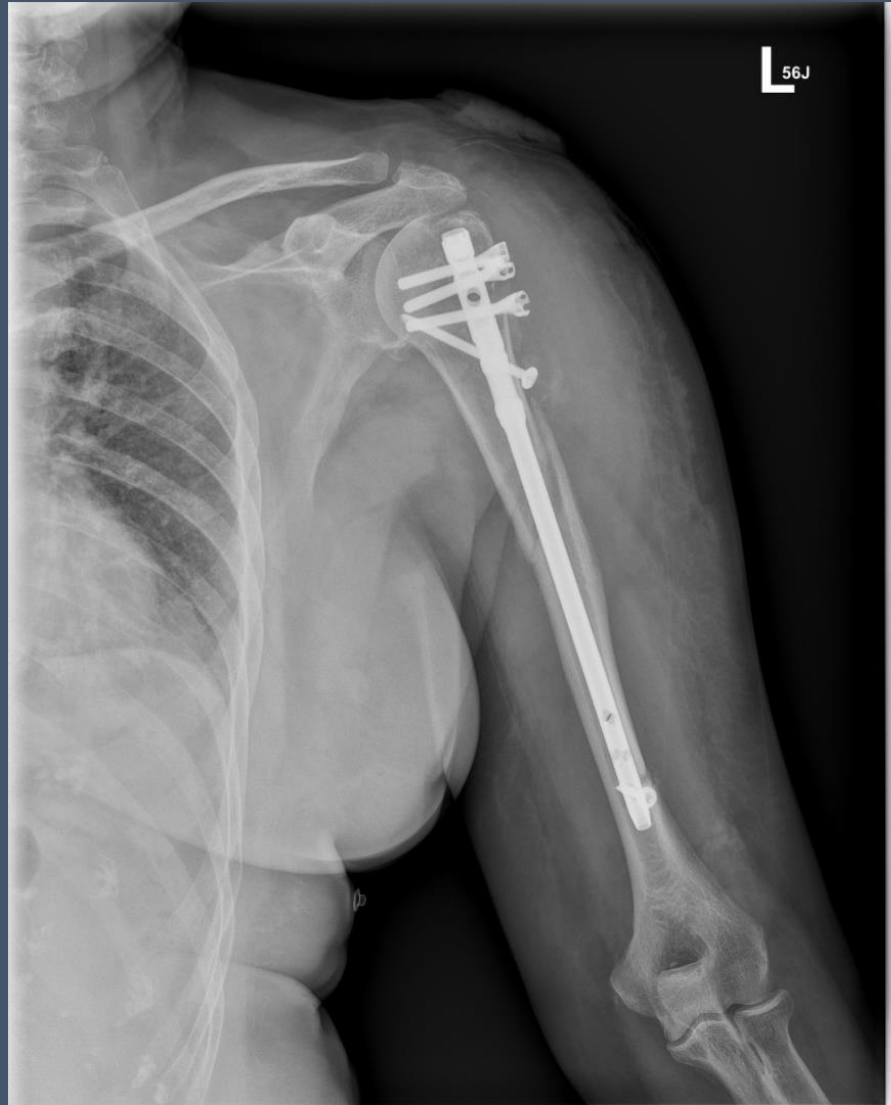https://www.google.com/imgres?imgurl=https%3A%2F%2Fars.els-cdn.com%2Fcontent%2Fimage%2F1-s2.0-S1058274609001037-gr1.jpg&tbid=PDtoeyC1v03KuM&vet=12ahUKEwjxm9yzmPb9AhVPvioKHb_SAx0QMygCegUIARCAQ..i&imgrefurl=https%3A%2F%2Fwww.sciencedirect.com%2Fscience%2Farticle%2Fpii%2FS1058274609001037&docid=3ENONKoesgixYM&w=356&h=517&q=Neer%20surgeon&hl=pl&client=firefox-b-e&ved=2ahUKEwjxm9yzmPb9AhVPvioKHb_SAx0QMygCegUIARCAQ

Złamanie BK i trzonu kości ramiennej

Kl.73 upadek na schodach

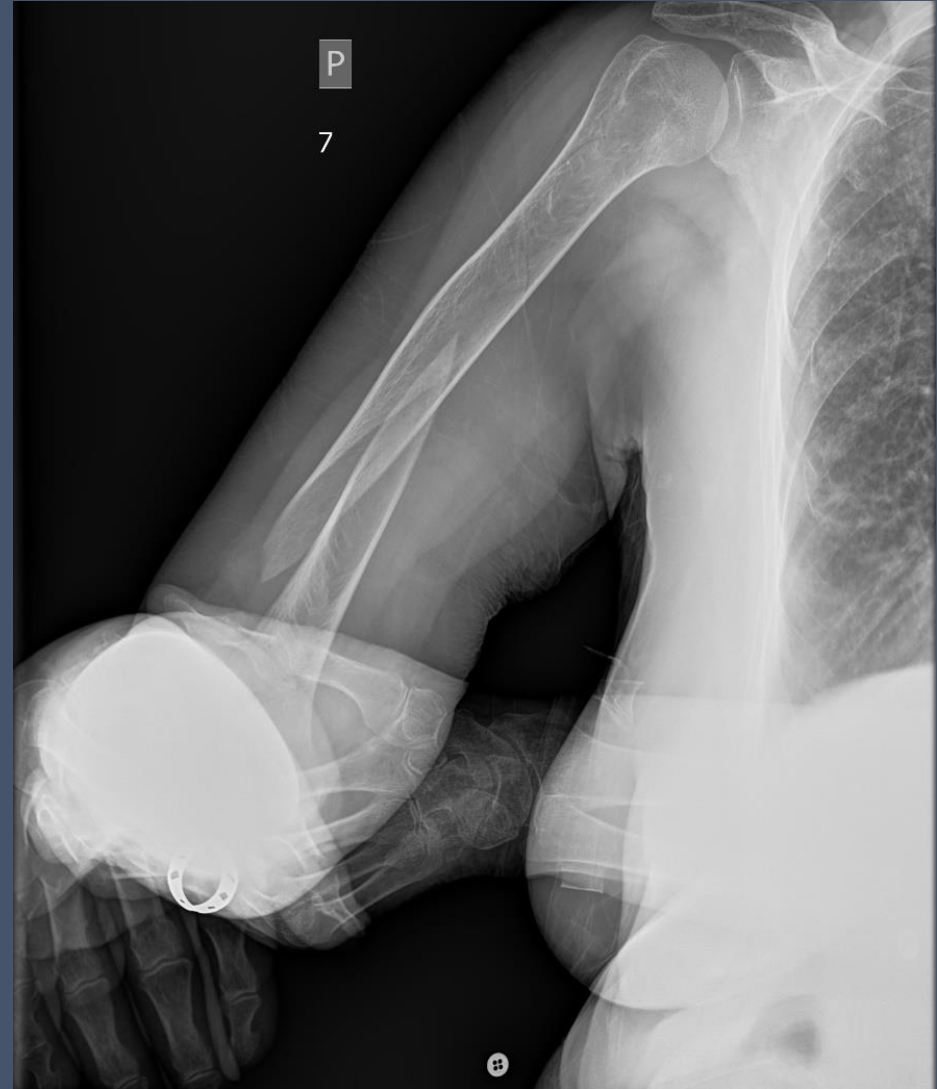


Złamanie BK i trzonu kości ramiennej – kontrola po operacji

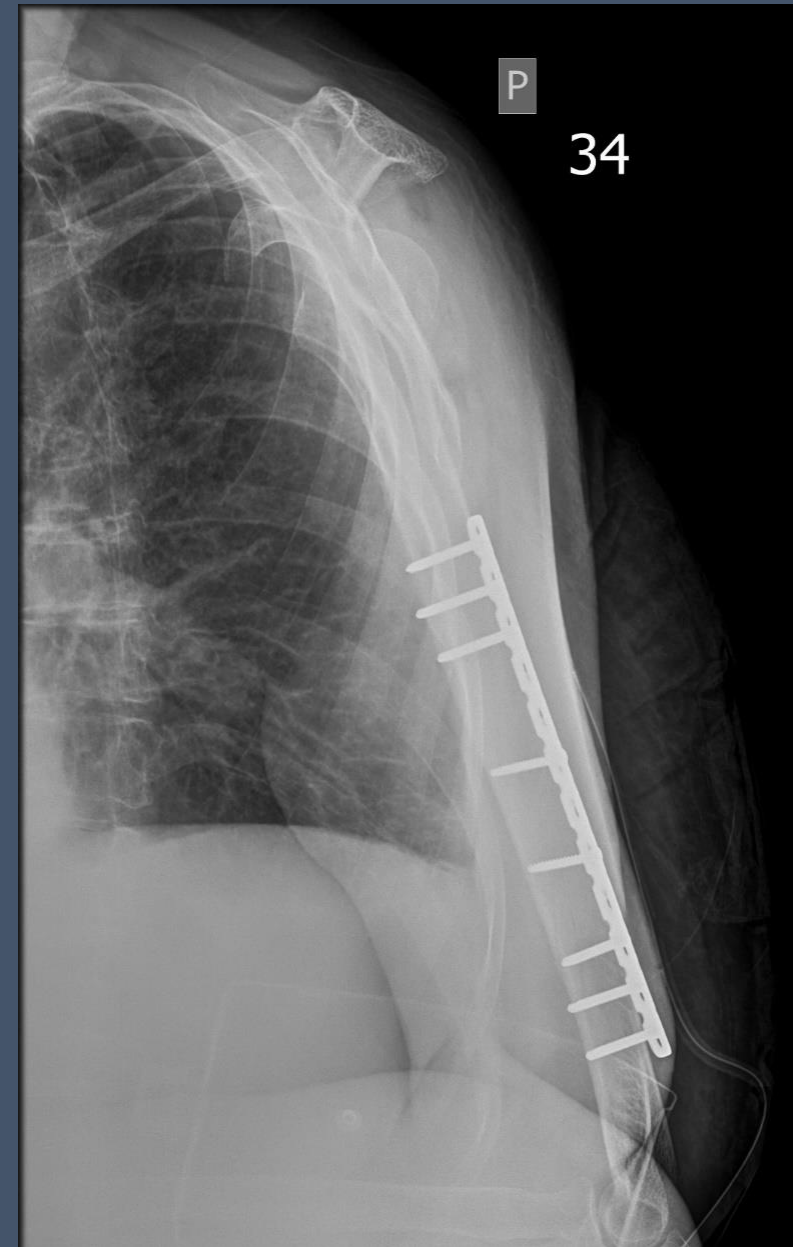
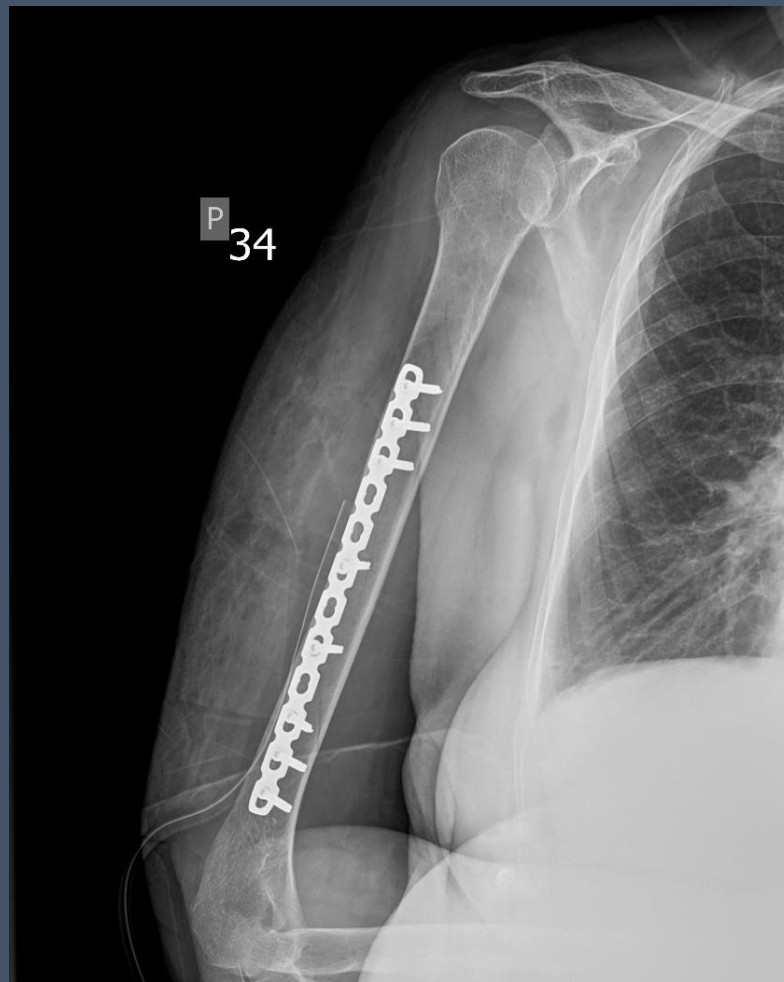


Złamanie spiralne trzonu kości ramiennej

K I.76 upadek jednopoziomowy w domu

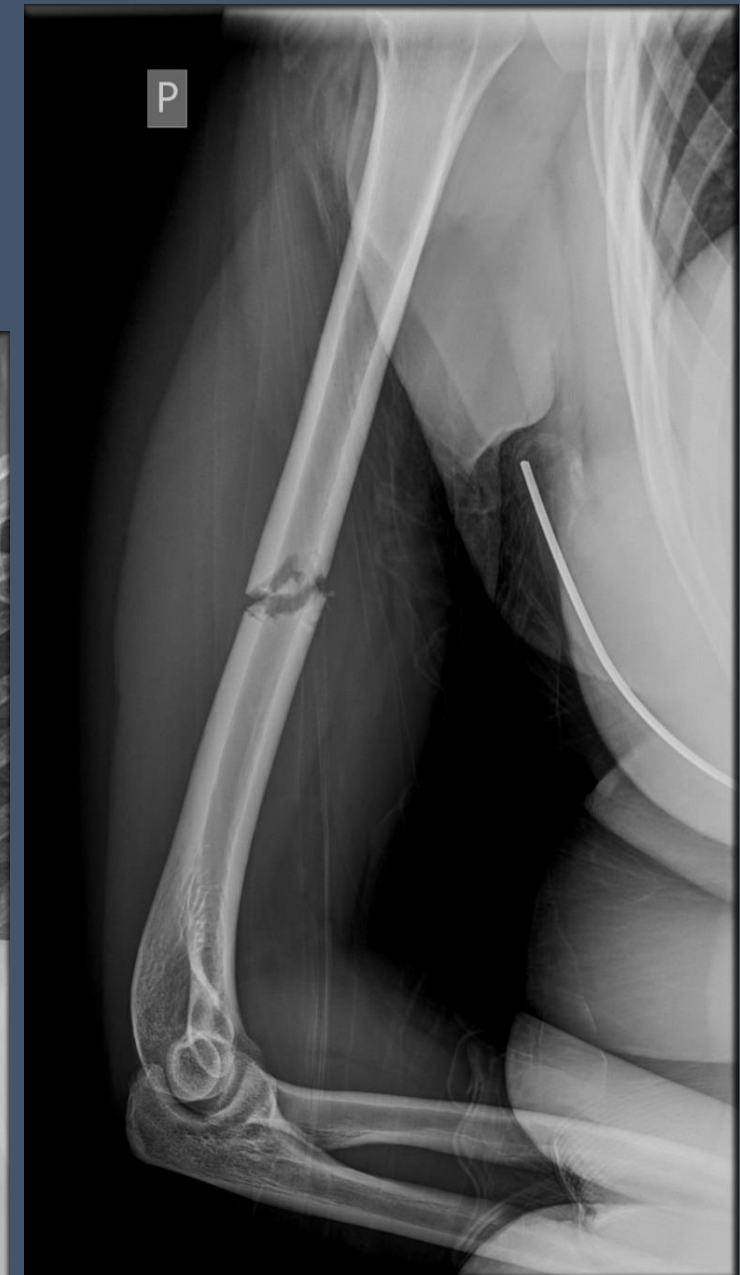
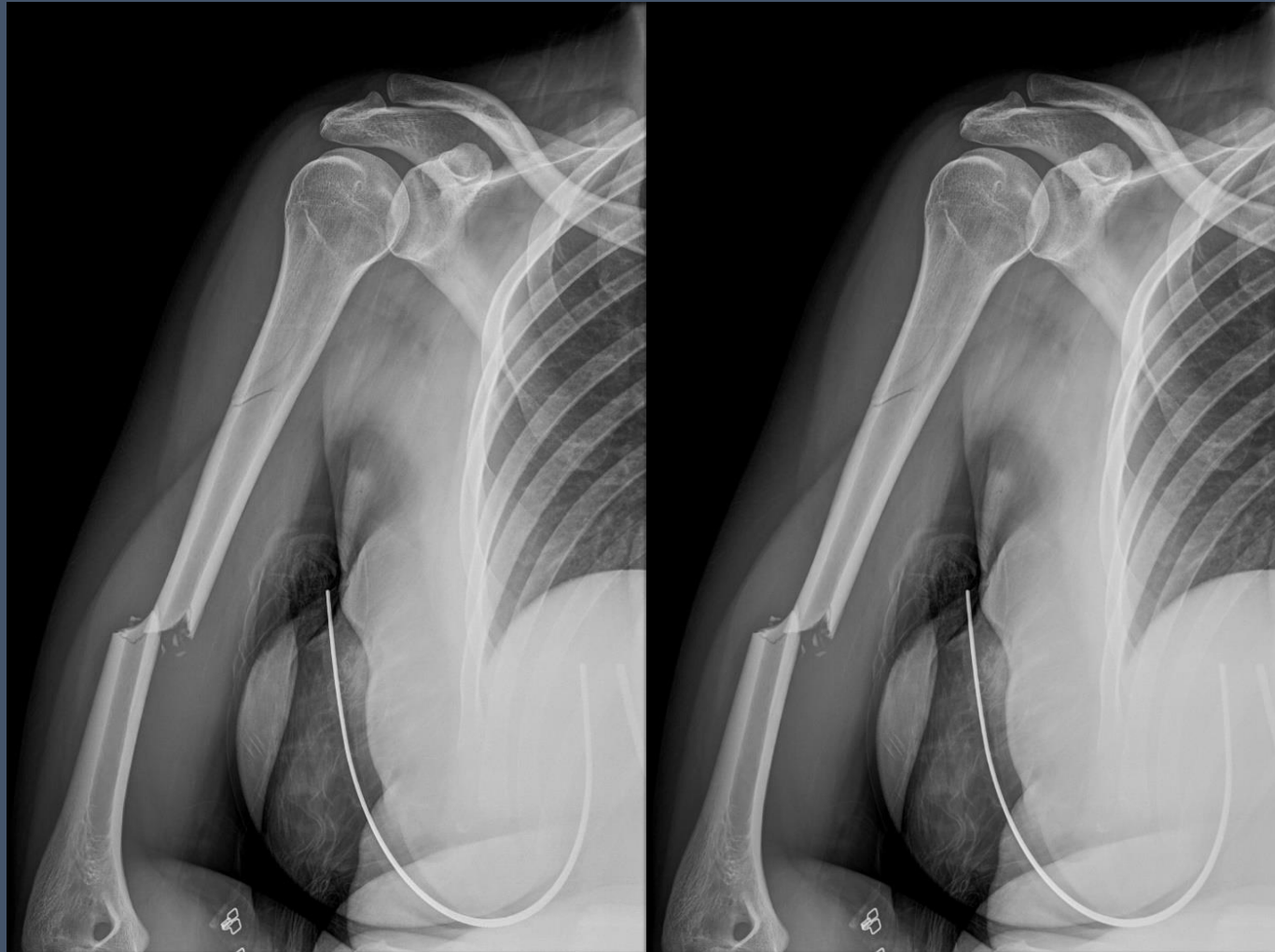
Złamanie trzonu kości ramiennej – kontrola po operacji

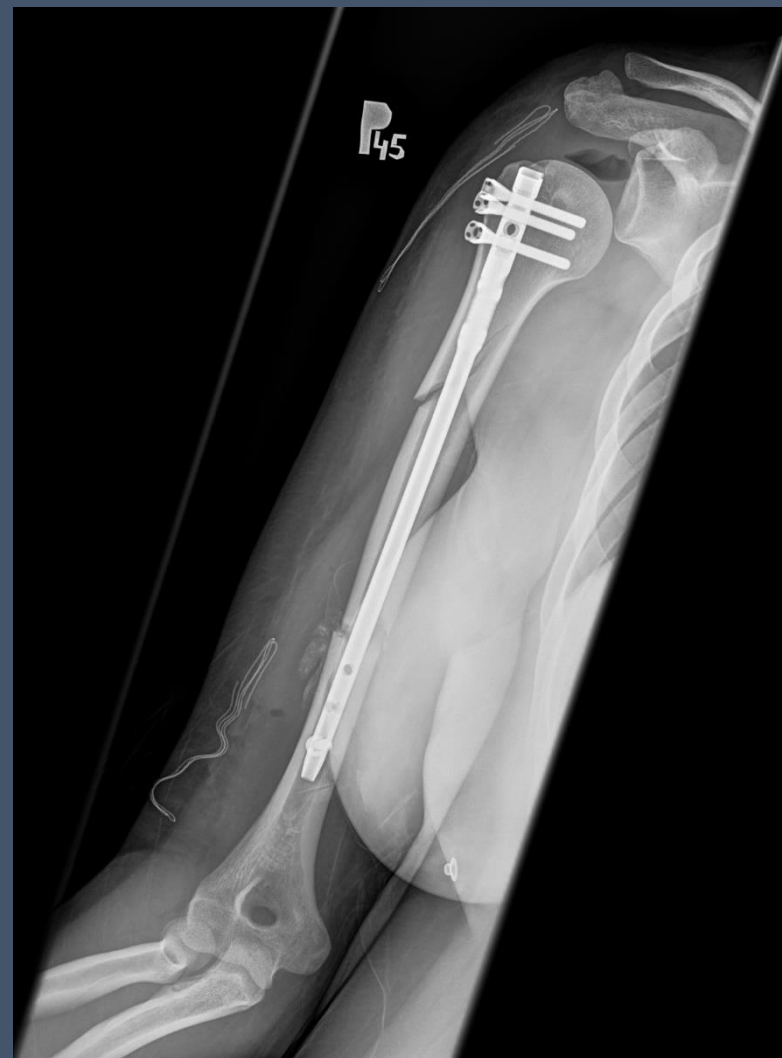
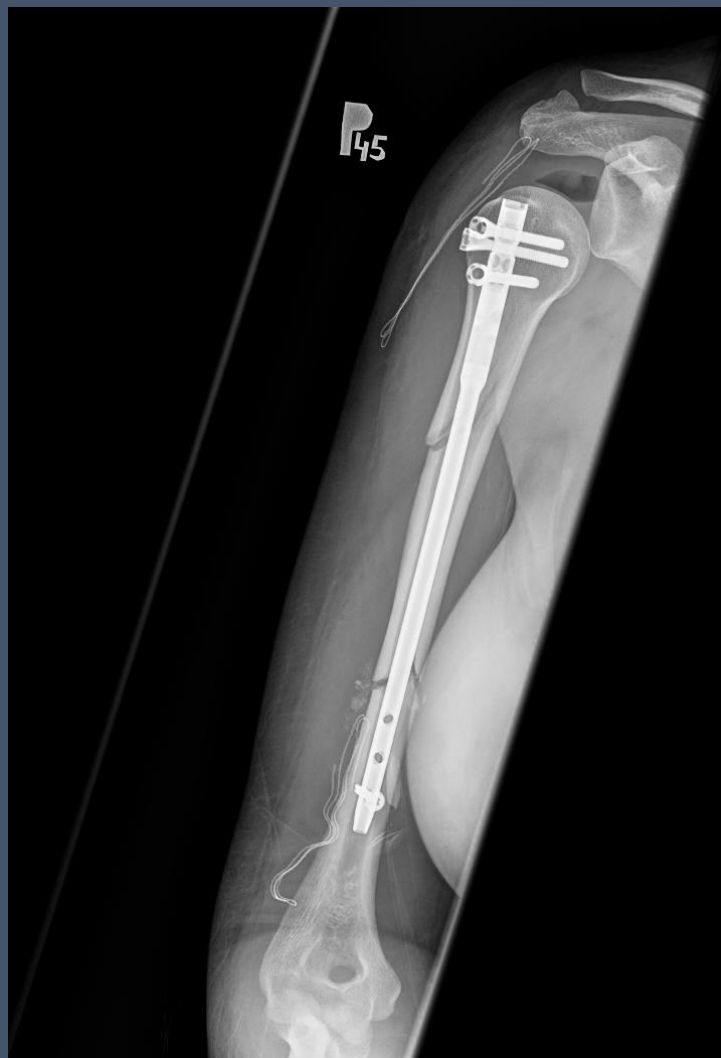
Złamanie skośne trzonu KR

K I.34 upadek na lodowisku

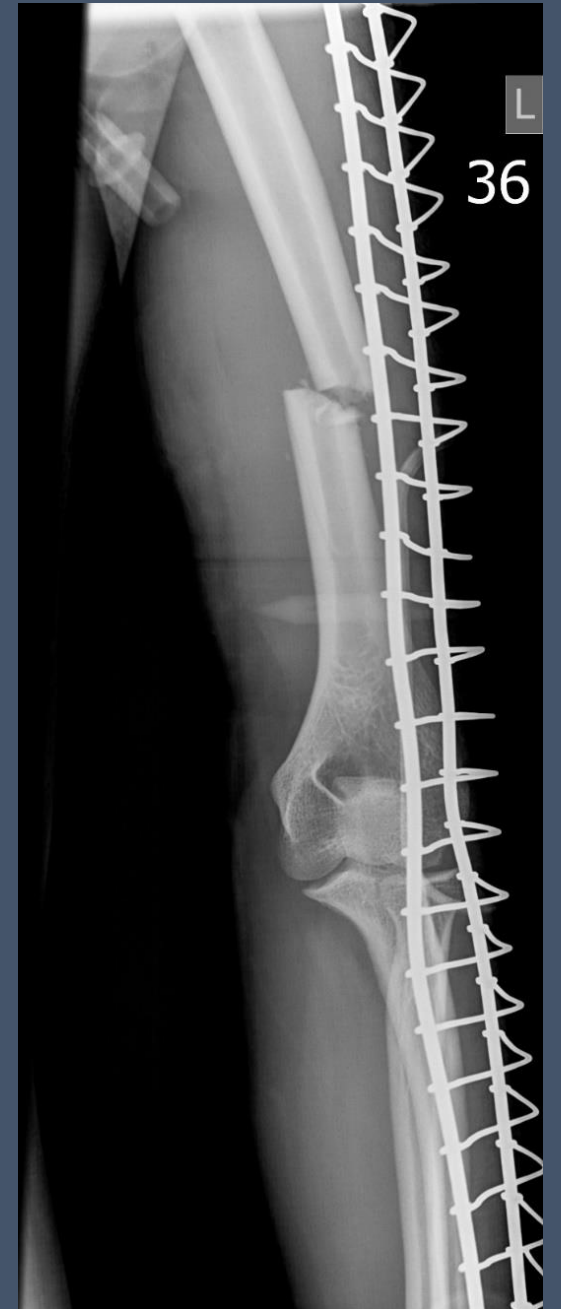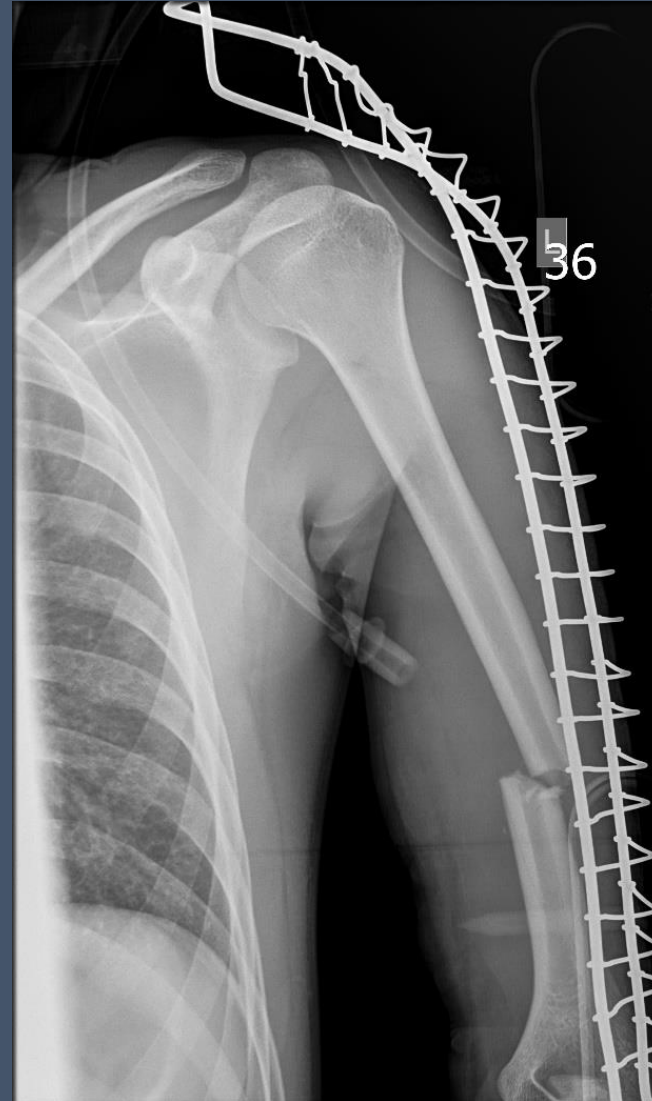


Złamanie trzonu KR – kontrola po zabiegu

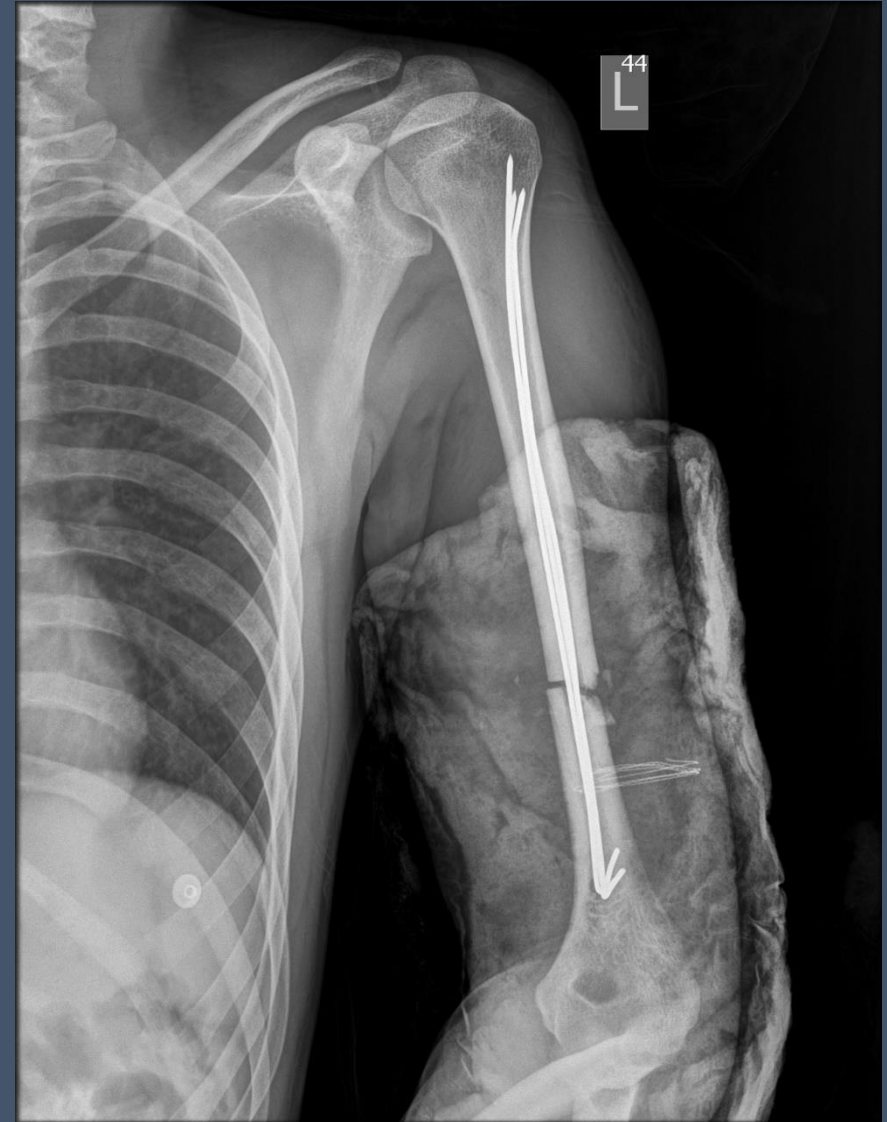
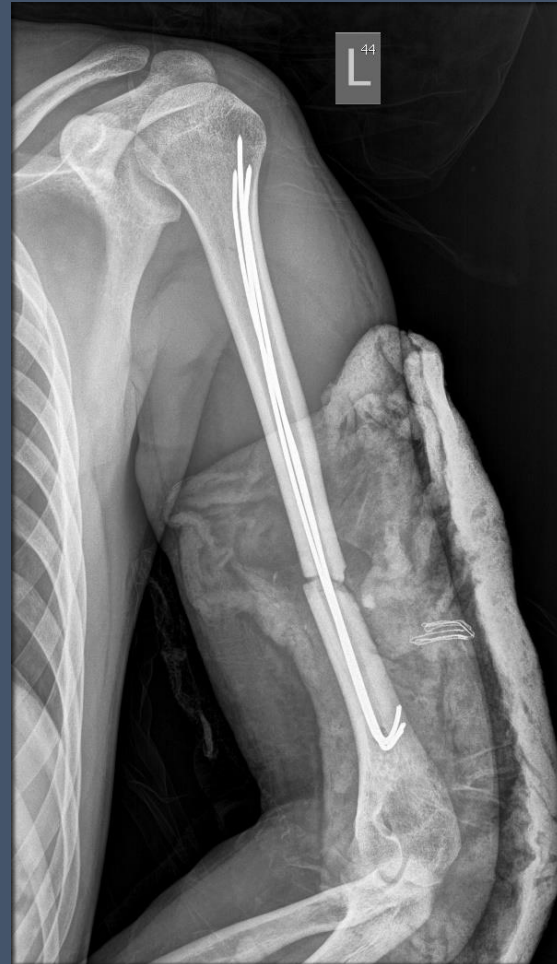
Złamanie trzonu kości ramiennej

M I.28 pobity przez nieznaną sprawców,
wypchnięty przez okno prawdopodobnie z 3-4 piętra




Złamanie trzonu KR
– kontrola po operacji
metodą Hackettalla



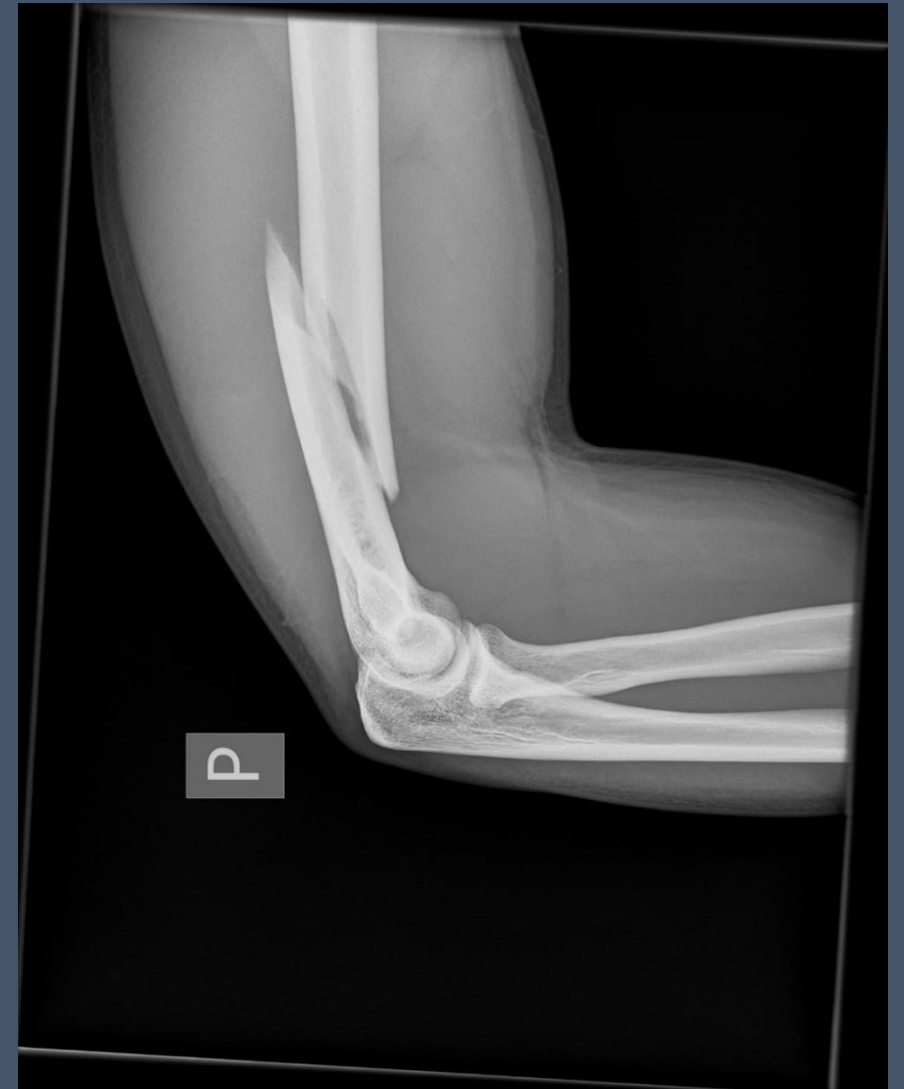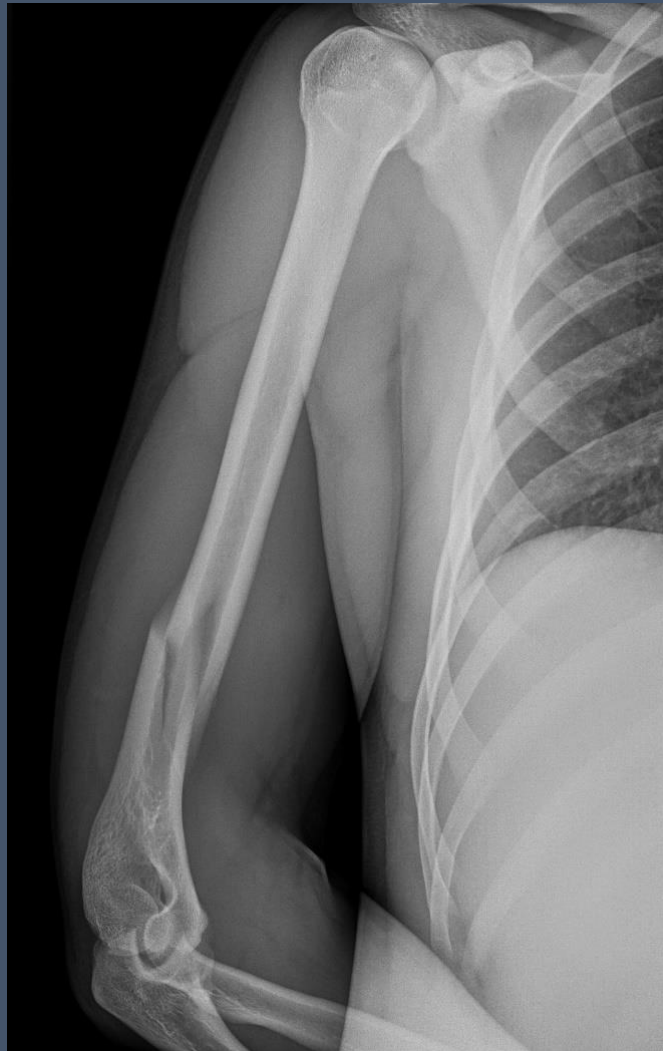
Złamanie trzonu KR z uszkodzeniem n.promieniowego

M I.30 siłowanie się na rękę

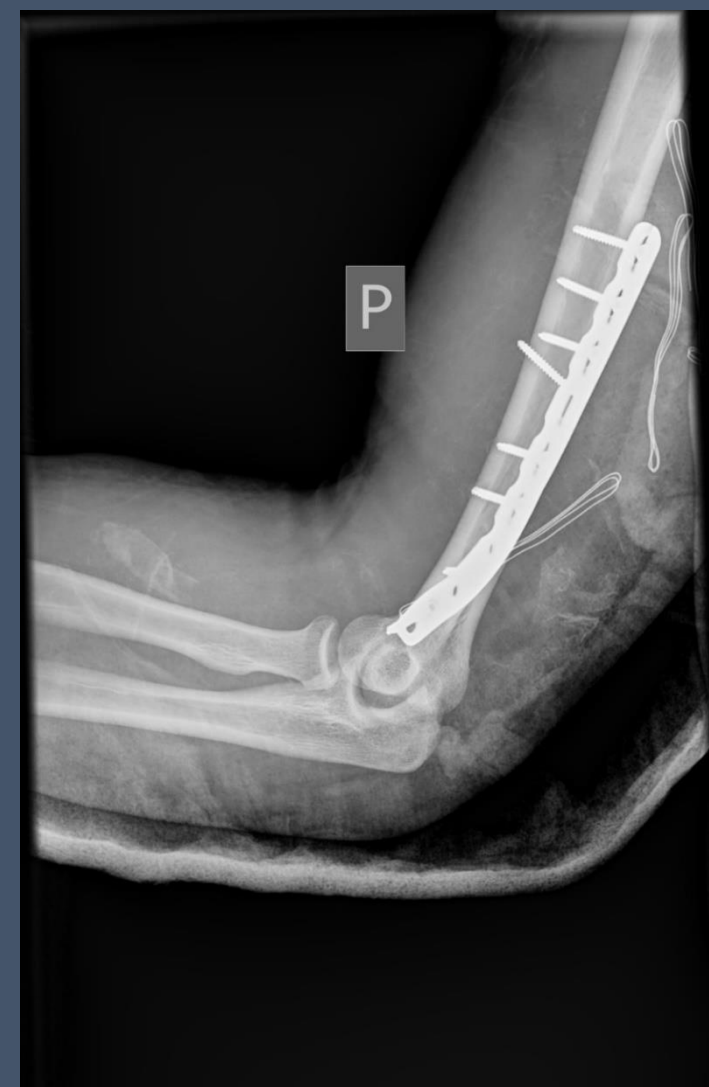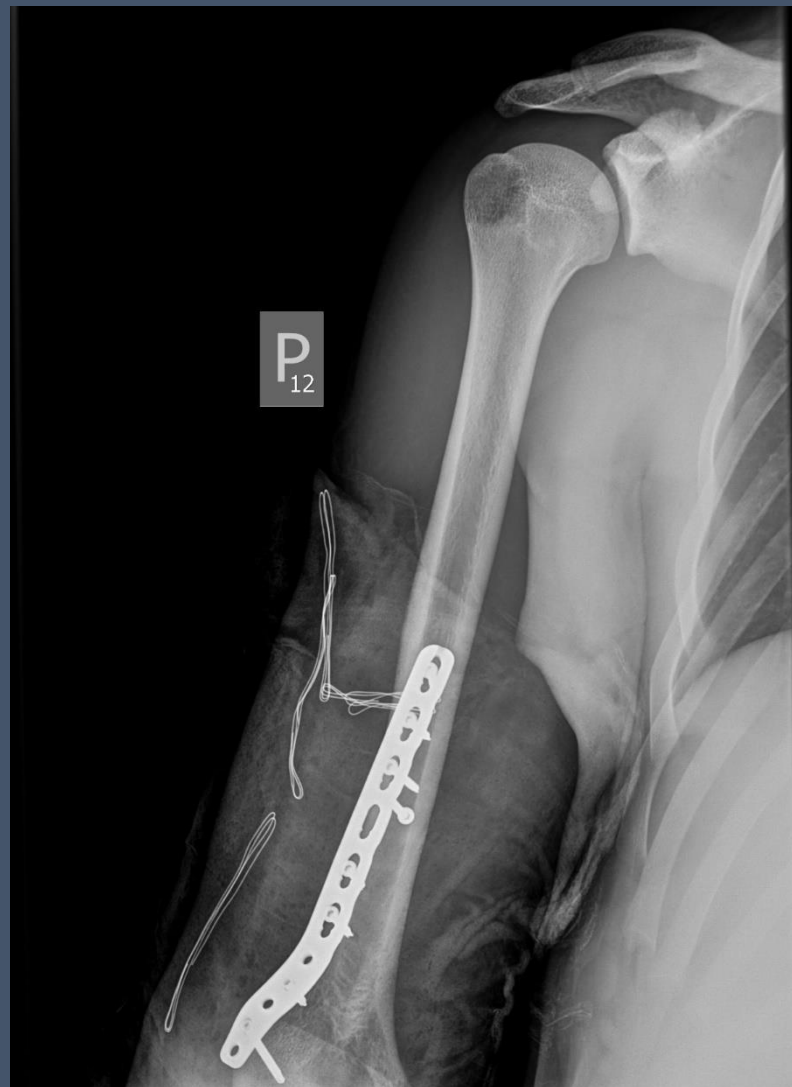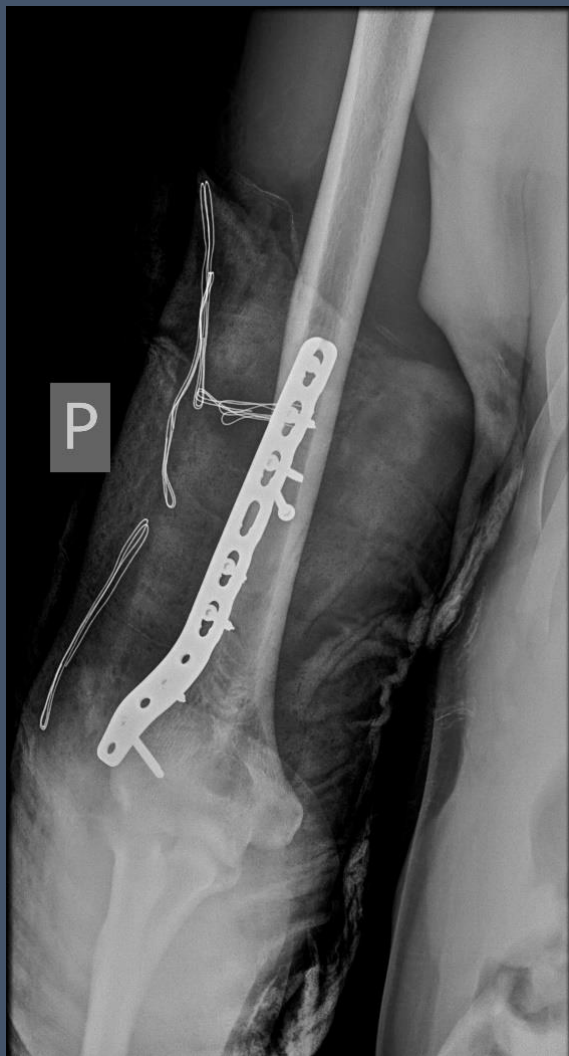
Arthur Holstein (1914 -2010), Gwyilm Lewis (1914–2009)



[https://www.google.com/imgres?imgurl=https%3A%2F%2Fflitfl.com%2Fwp-content%2Fuploads%2F2018%2F12%2FGwyilm-Bill-Lewis-1914-%25E2%2580%2593-2009.jpg&tbid=XPeSoe7Vzk7vzM&vet=12ahUKEwiQul-ZluP9AhWbBncKHfQDbQQMygBegQIARAK..i&imgrefurl=https%3A%2F%2Fflitfl.com%2Fgwyilm-bill-lewis%2F&docid=SdtDJkEqQHwUqM&w=300&h=400&q=Arthur%20Holstein%20\(born%201914\)%20and%20Gwyilm%20Lewis%20\(1914%E2%88%922009\)%2C%20American%20orthopedic&client=firefox-b-e&ved=2ahUKEwiQul-ZluP9AhWbBncKHfQDbQQMygBegQIARAK](https://www.google.com/imgres?imgurl=https%3A%2F%2Fflitfl.com%2Fwp-content%2Fuploads%2F2018%2F12%2FGwyilm-Bill-Lewis-1914-%25E2%2580%2593-2009.jpg&tbid=XPeSoe7Vzk7vzM&vet=12ahUKEwiQul-ZluP9AhWbBncKHfQDbQQMygBegQIARAK..i&imgrefurl=https%3A%2F%2Fflitfl.com%2Fgwyilm-bill-lewis%2F&docid=SdtDJkEqQHwUqM&w=300&h=400&q=Arthur%20Holstein%20(born%201914)%20and%20Gwyilm%20Lewis%20(1914%E2%88%922009)%2C%20American%20orthopedic&client=firefox-b-e&ved=2ahUKEwiQul-ZluP9AhWbBncKHfQDbQQMygBegQIARAK)

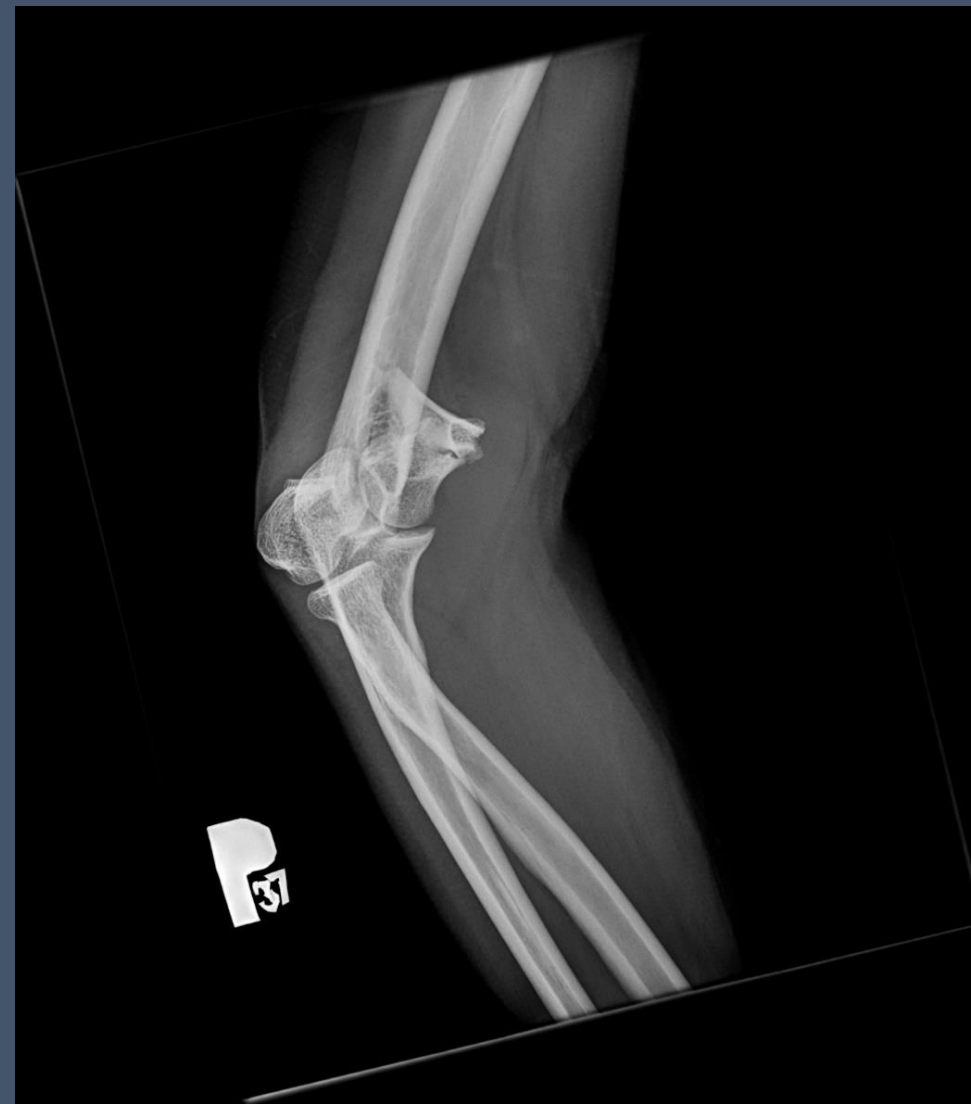
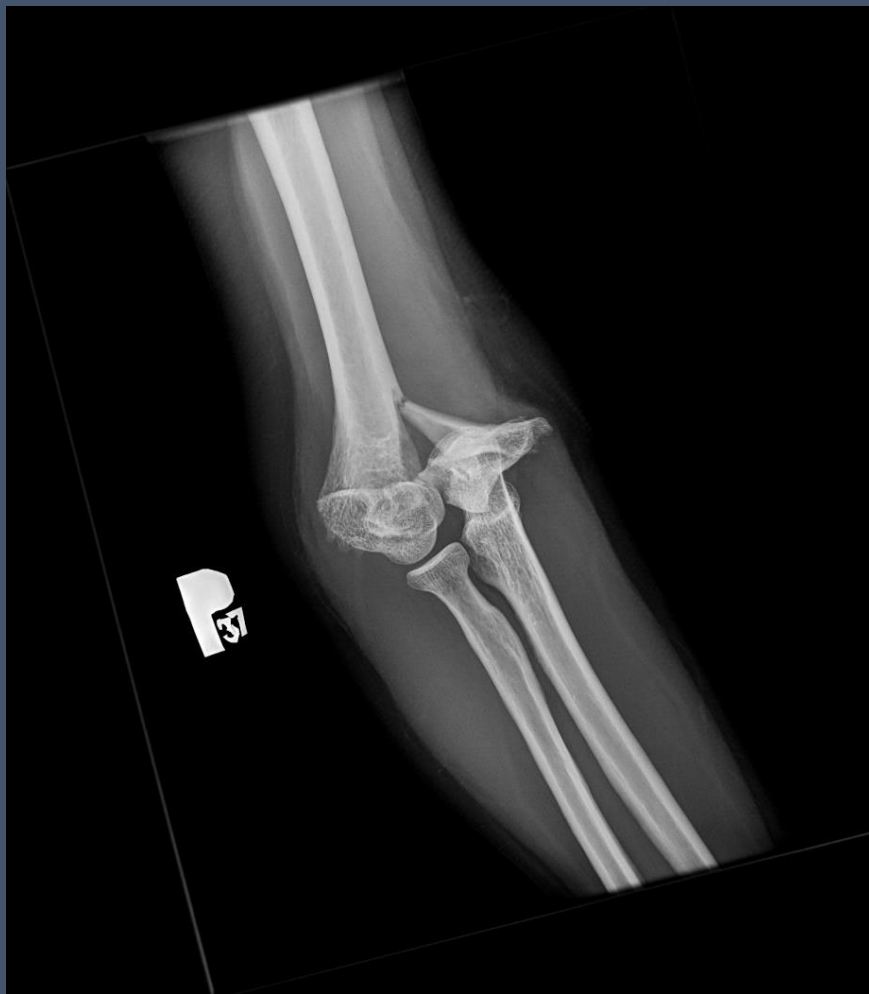
Złamanie trzonu KR – kontrola po operacji

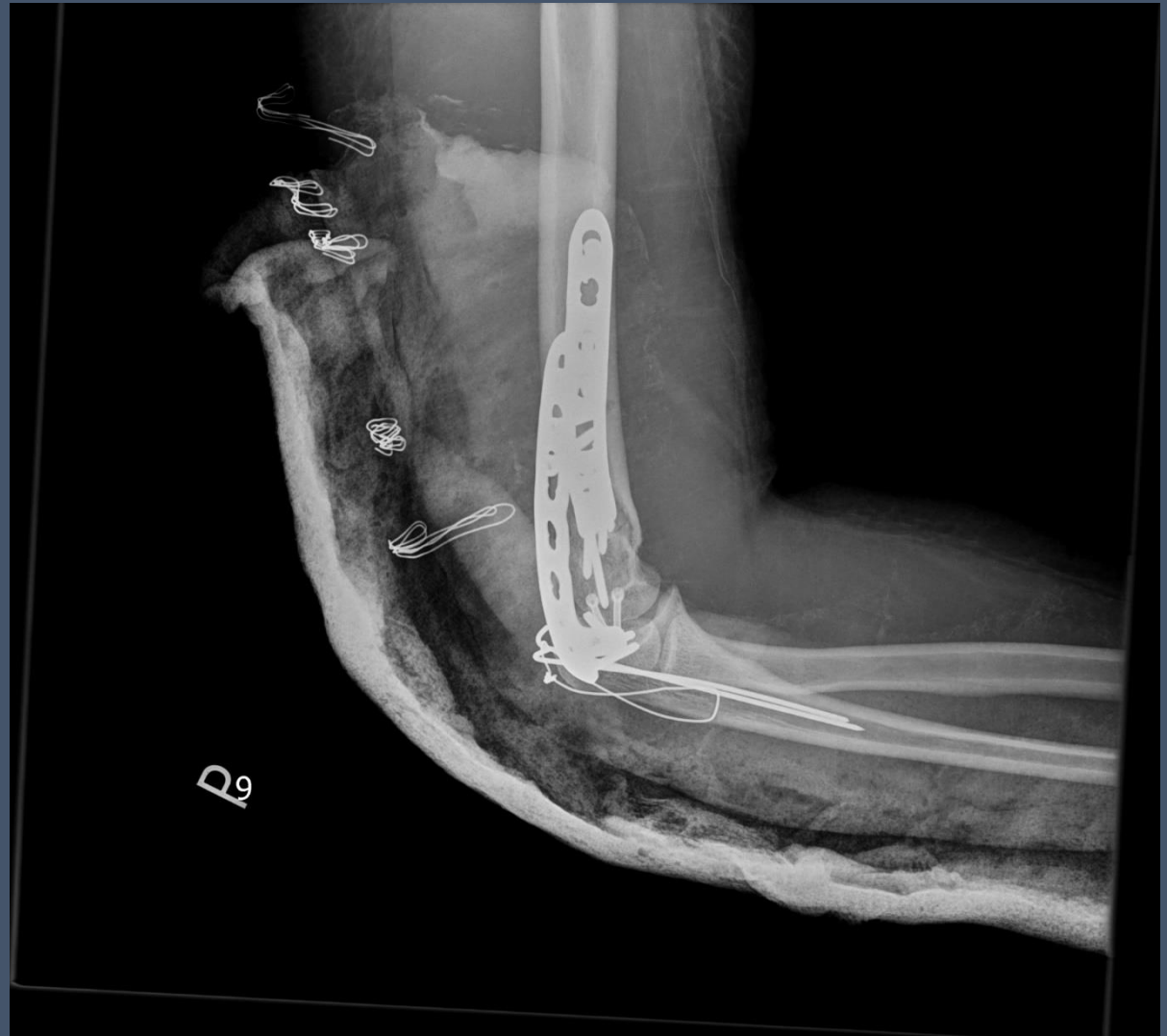
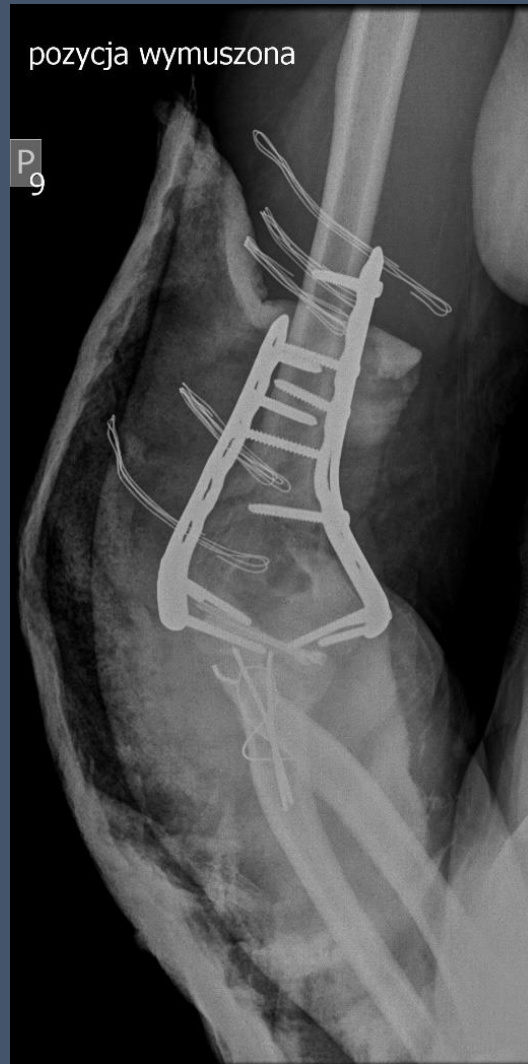
Złamanie dalszego końca kości ramiennej

K 1.35 upadek jednopoziomowy na ulicy



Złamanie DKKR – kontrola po operacji



Złamanie DKKR

K I.31 bójka z ochoniarzem

3D
Ex: 39049

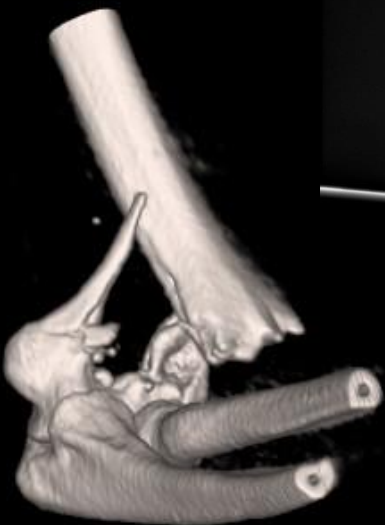Se:2
Volume Rendering No cut

DFOV 25.0 cm
STND/SS40 Smooth 3D+

P
R
S

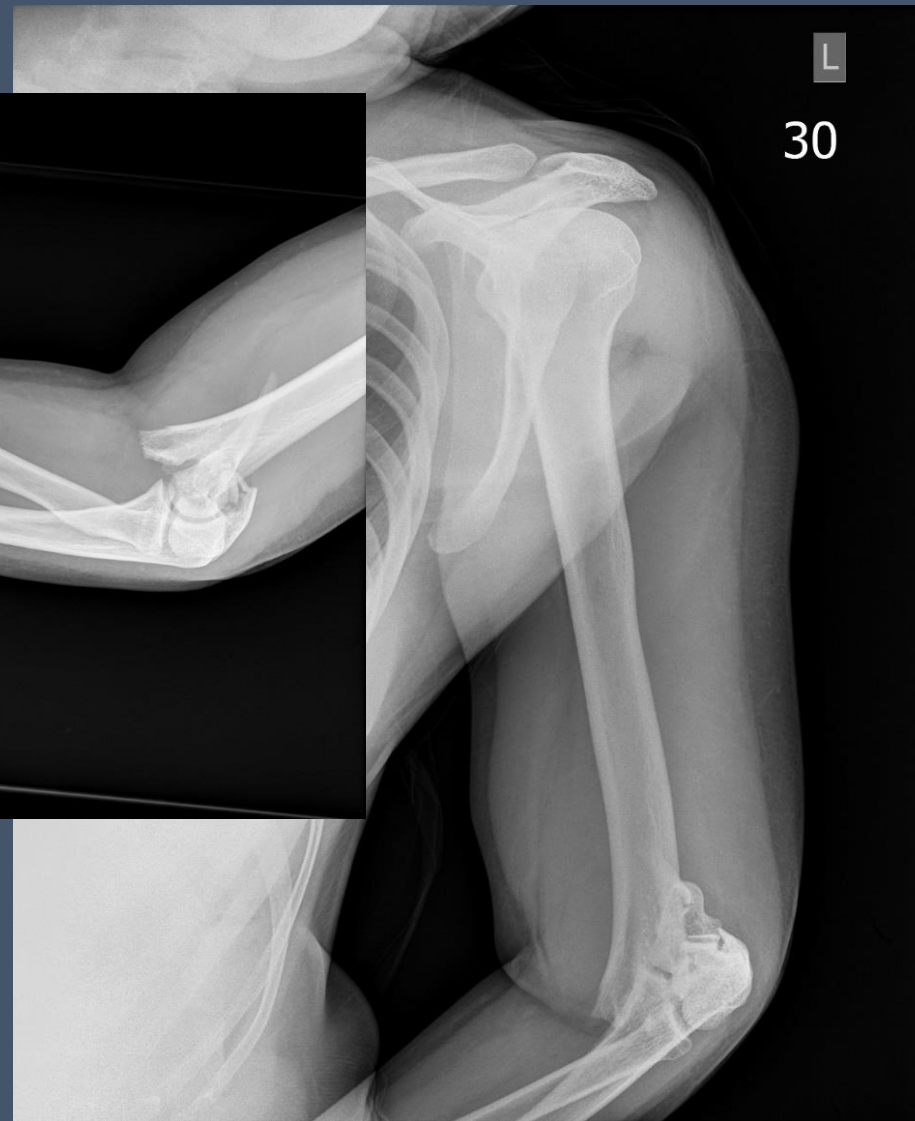
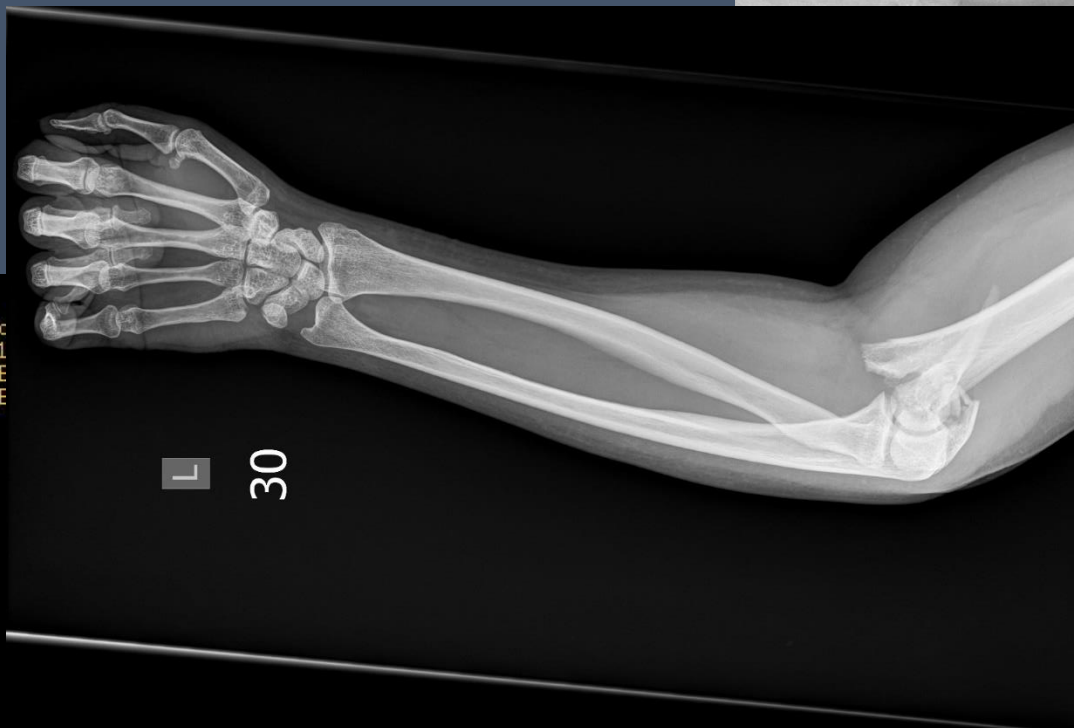
No V0I
kV 120
mA Mod.
Rot 1.00s/HE+ 39.4mm/rot
1.2mm 0.984:1/0.62sp
Tilt: 0.0
05:27:10 AM
W = 1534 L = -256

SAR
Szpital Uniwersytec
F 31
DoE
E

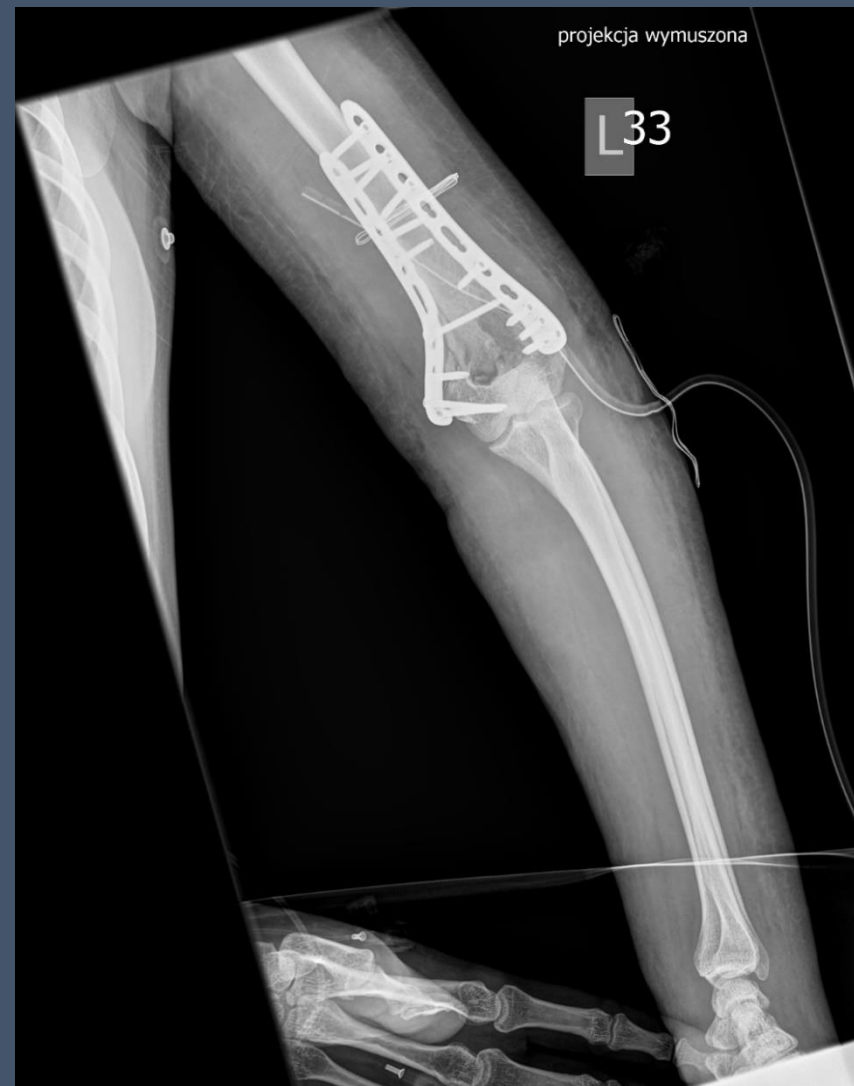
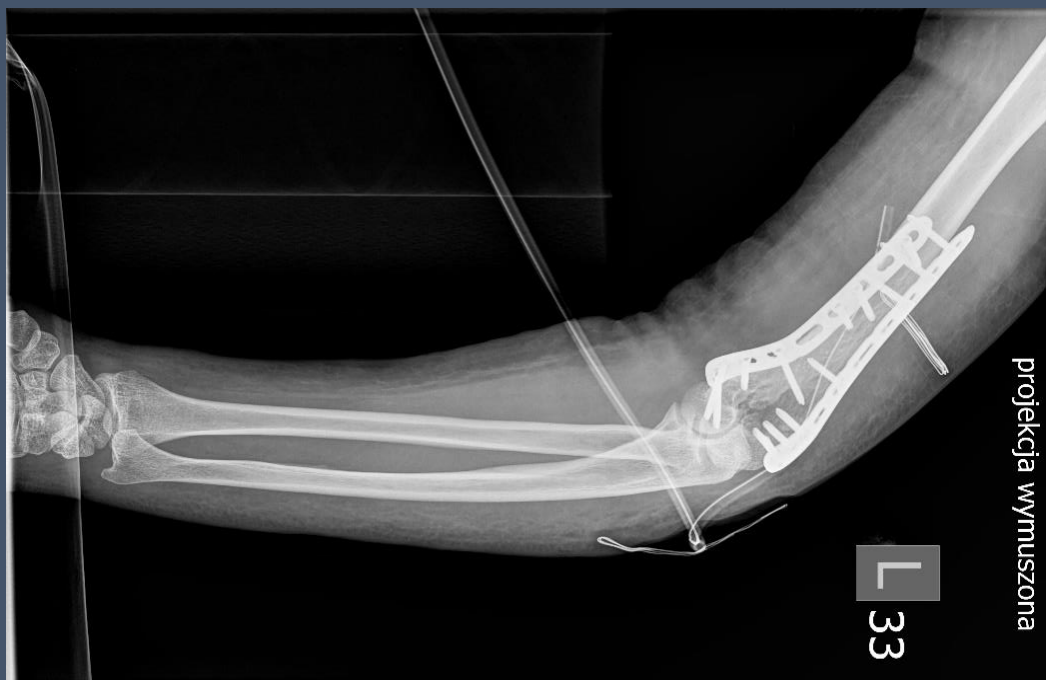
200/133

IPL

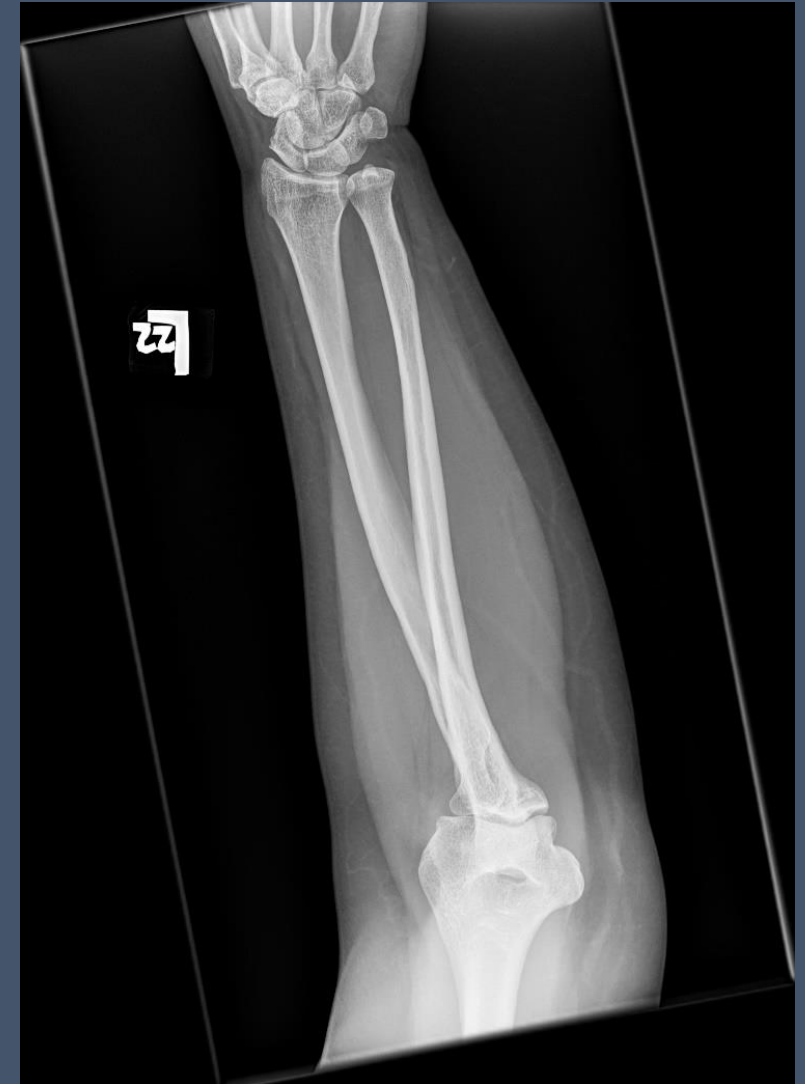
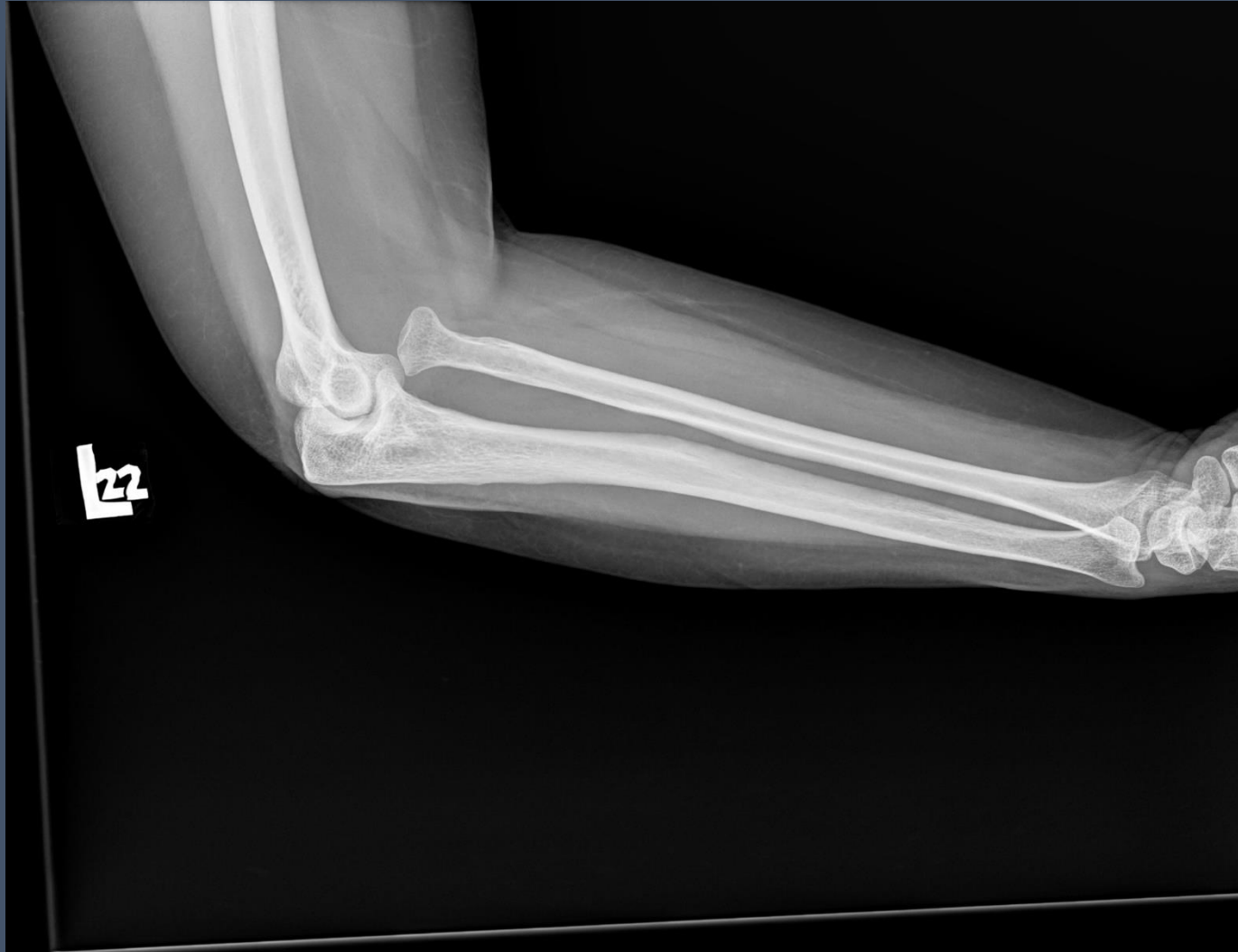
Złamanie DKKR – kontrola po zabiegu

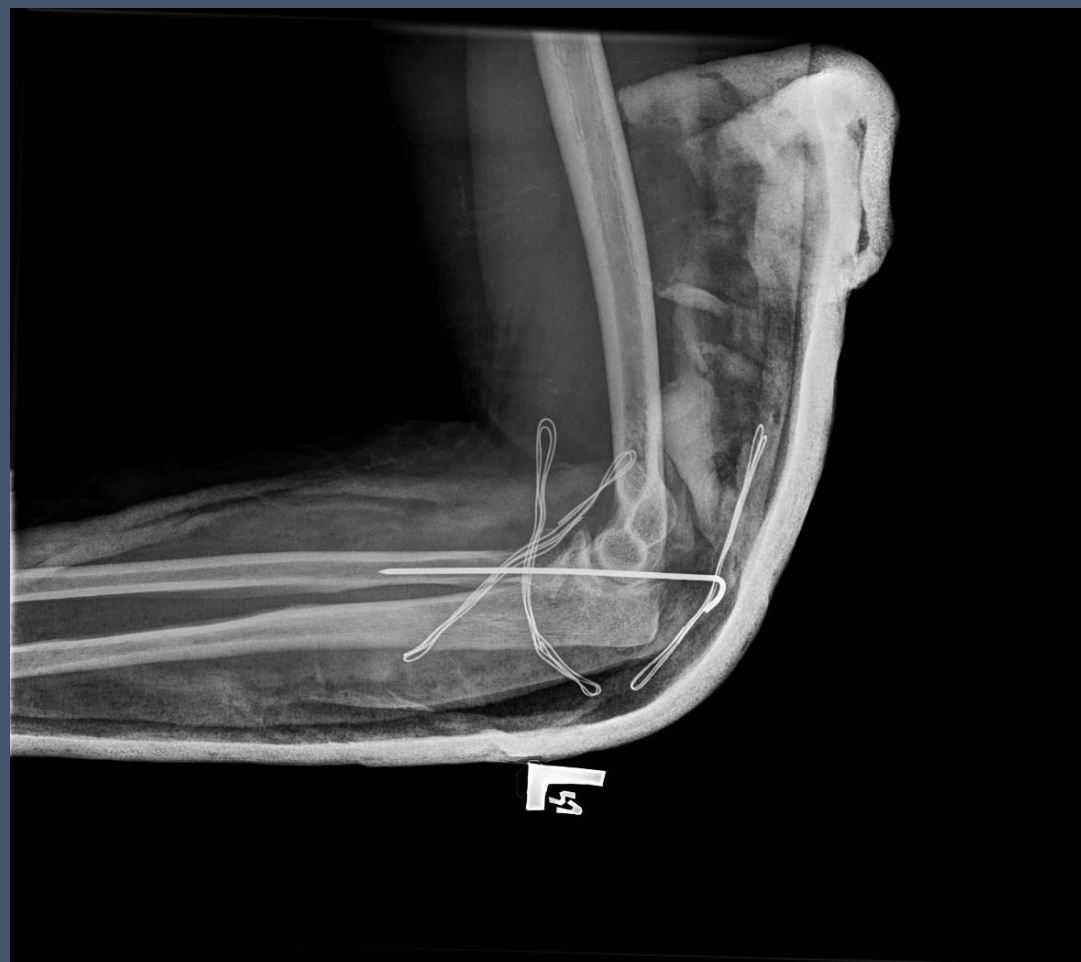
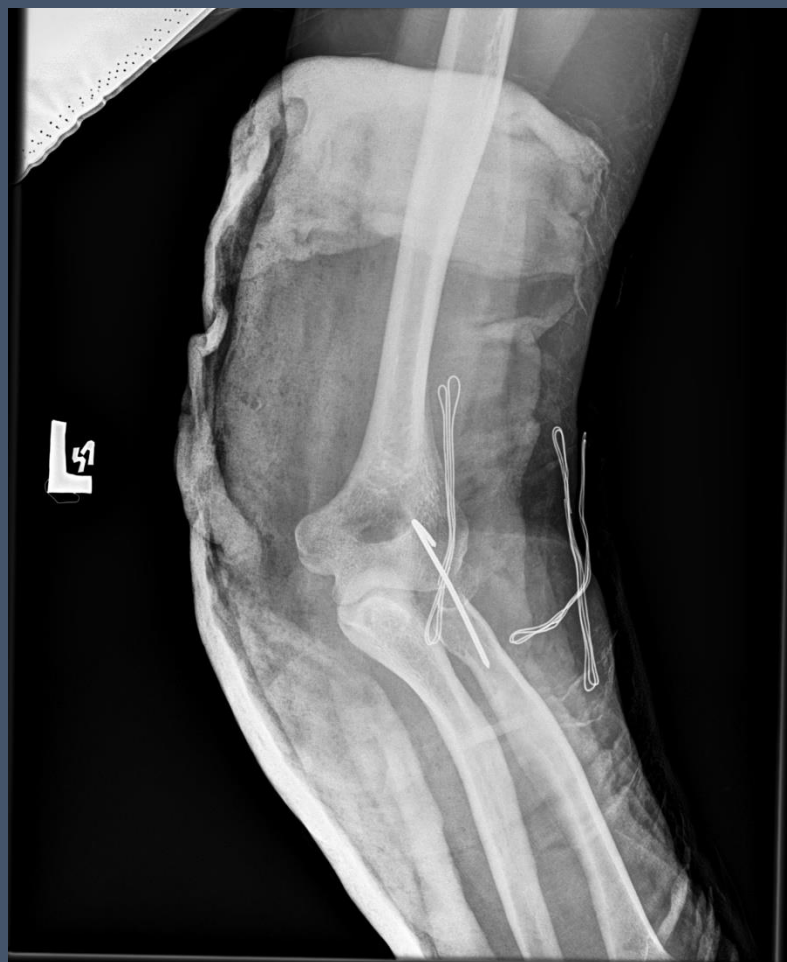
Zwichnięcie stawu ramiennie-promieniowego

K 1.58 upadek jednopoziomowy w domu

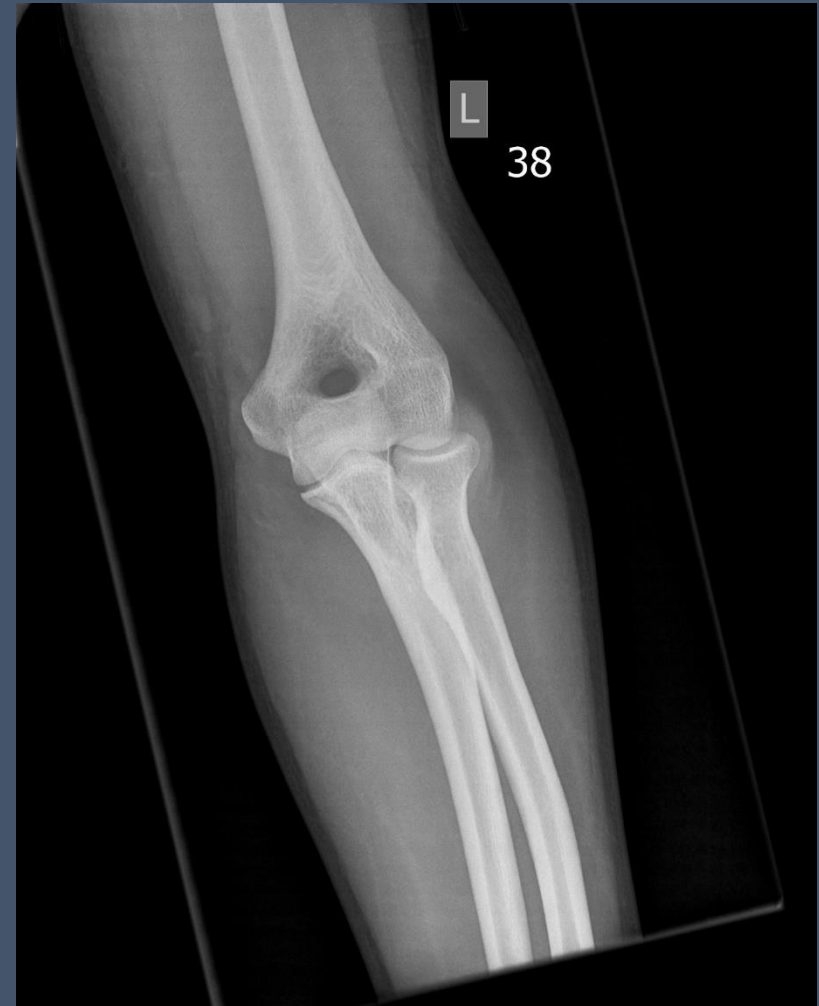
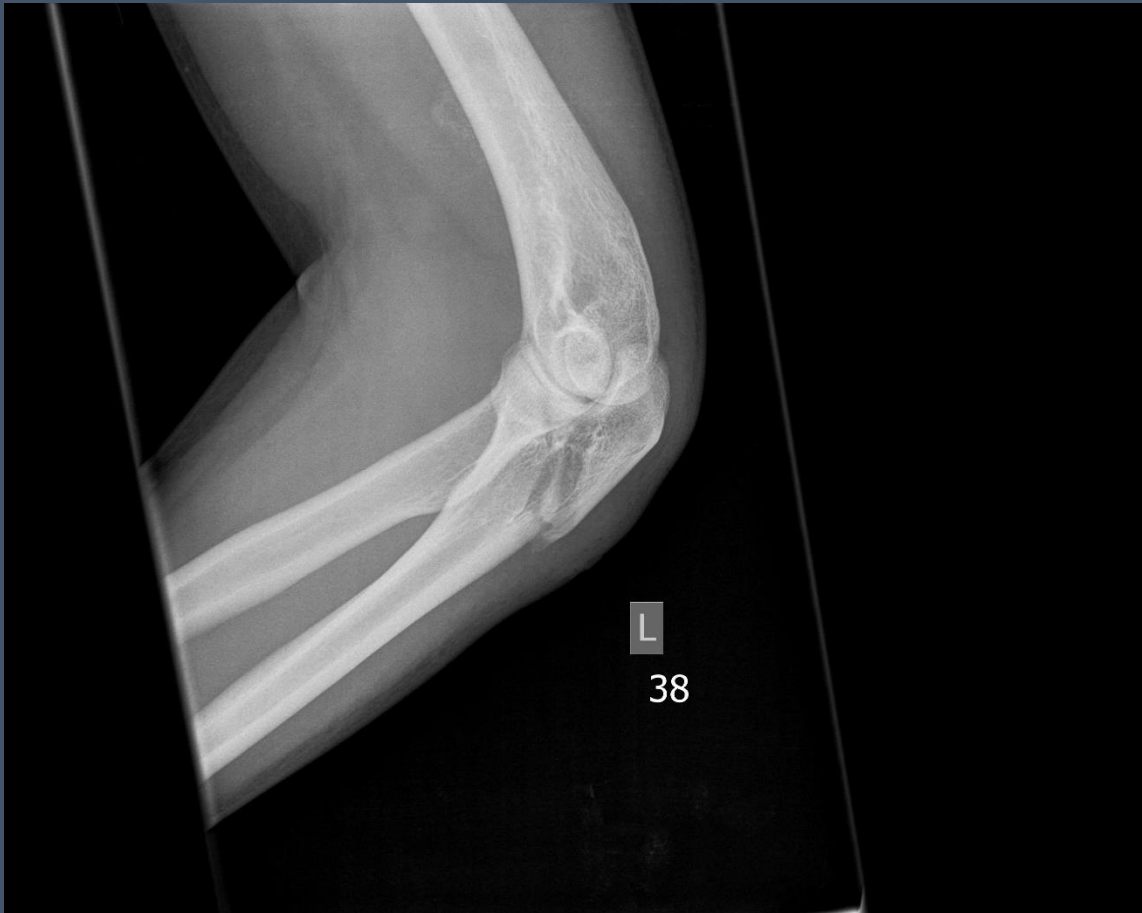
Zwichnięcie stawu promieniowo-łokciowego -kontrola po nastawieniu

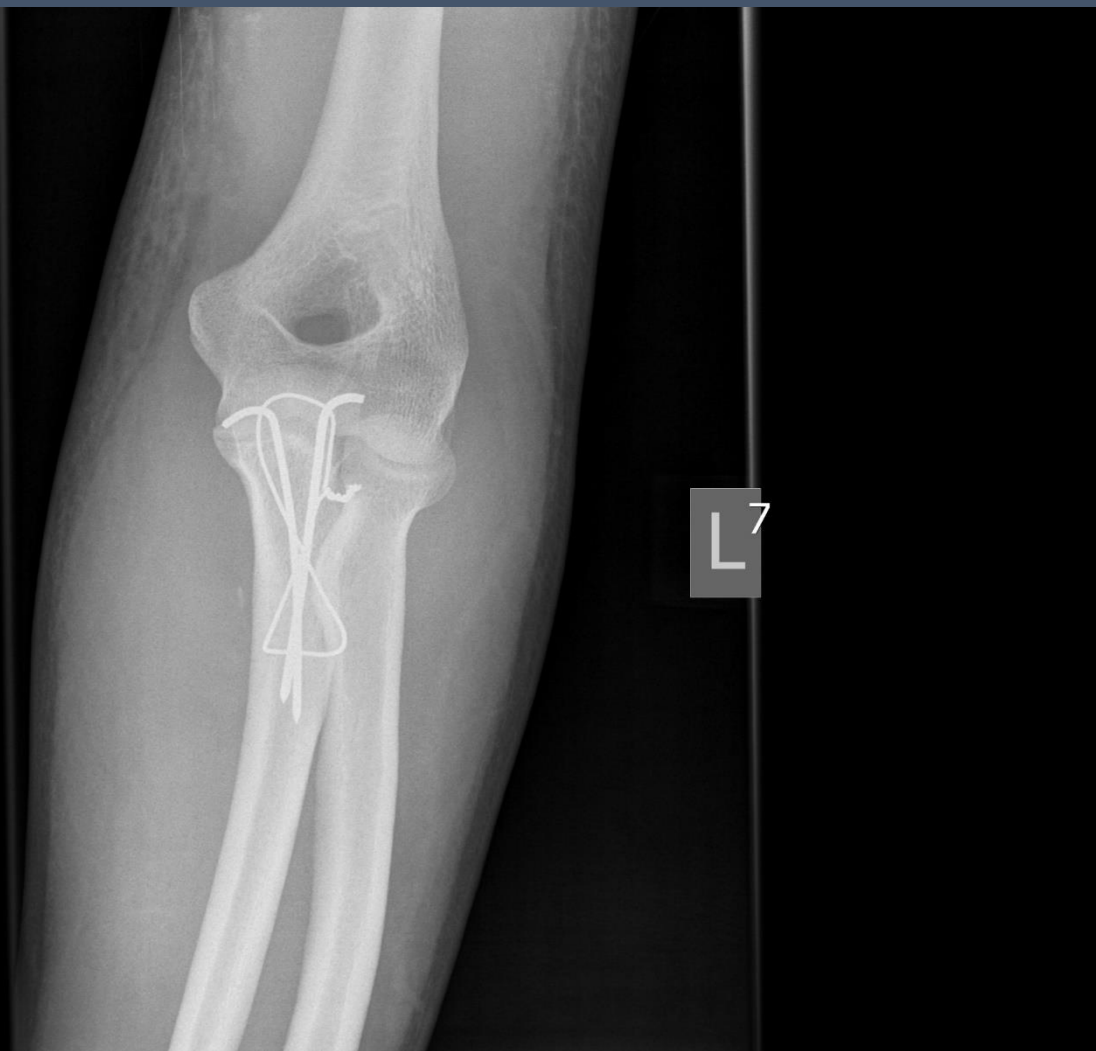
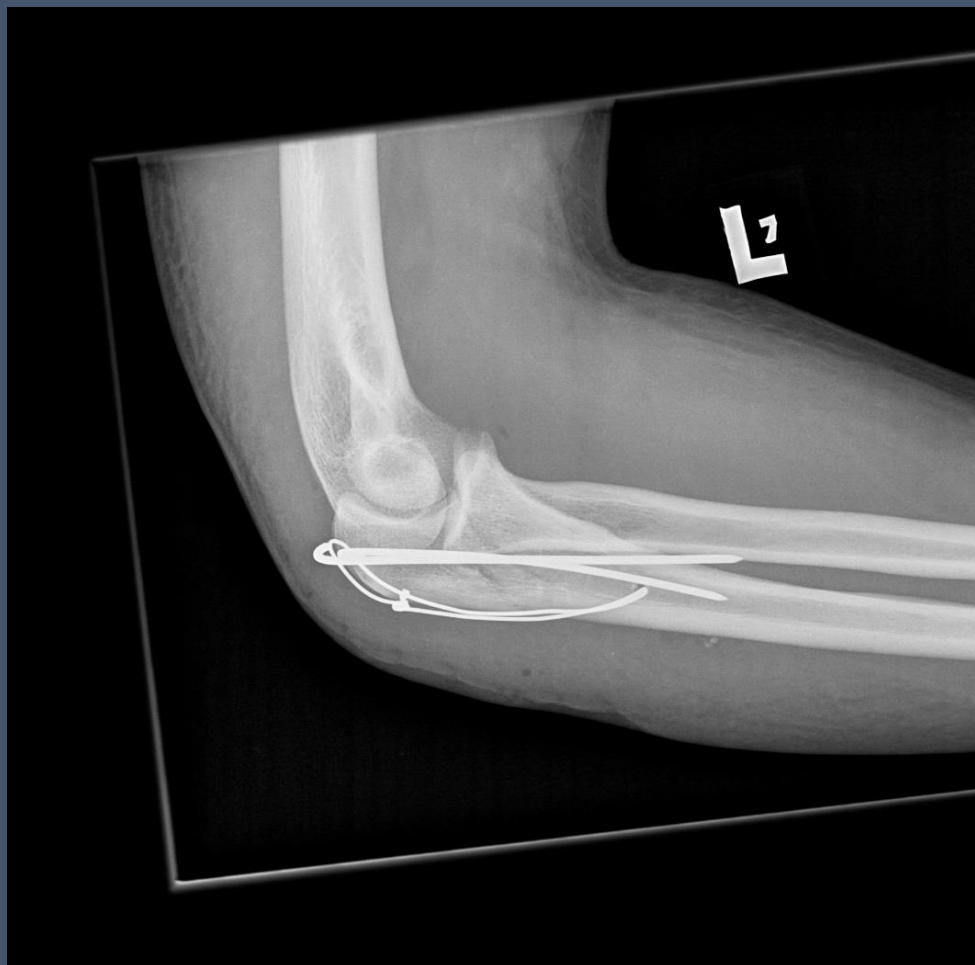
Złamanie wyrostka łokciowego

M I.23 Upadek z I piętra; 1,8prom

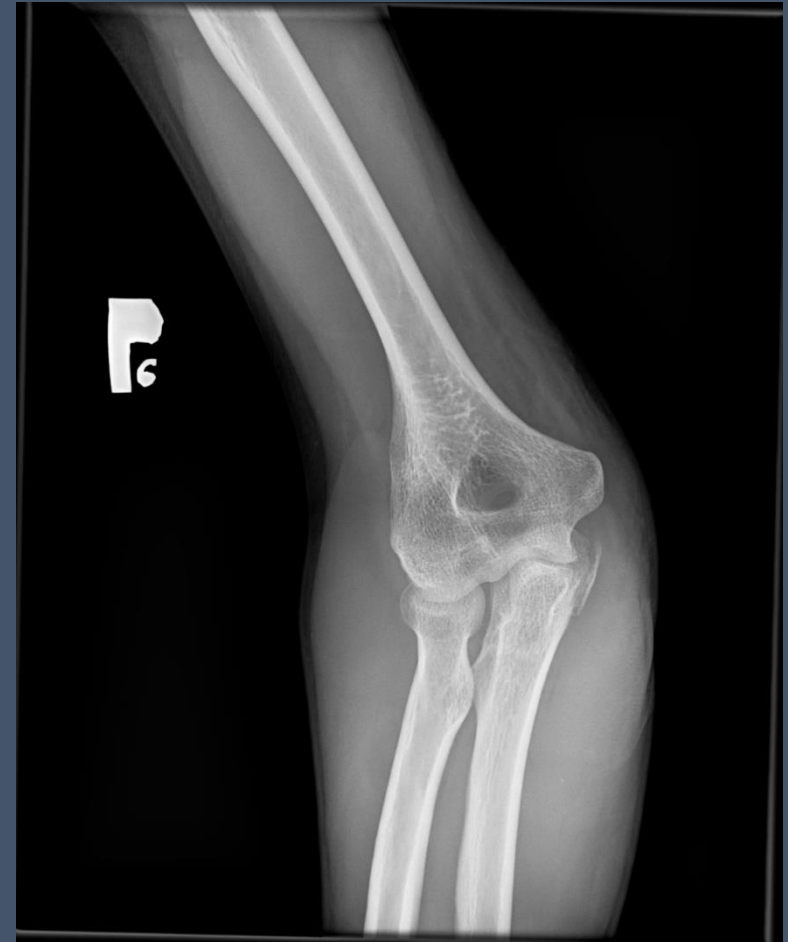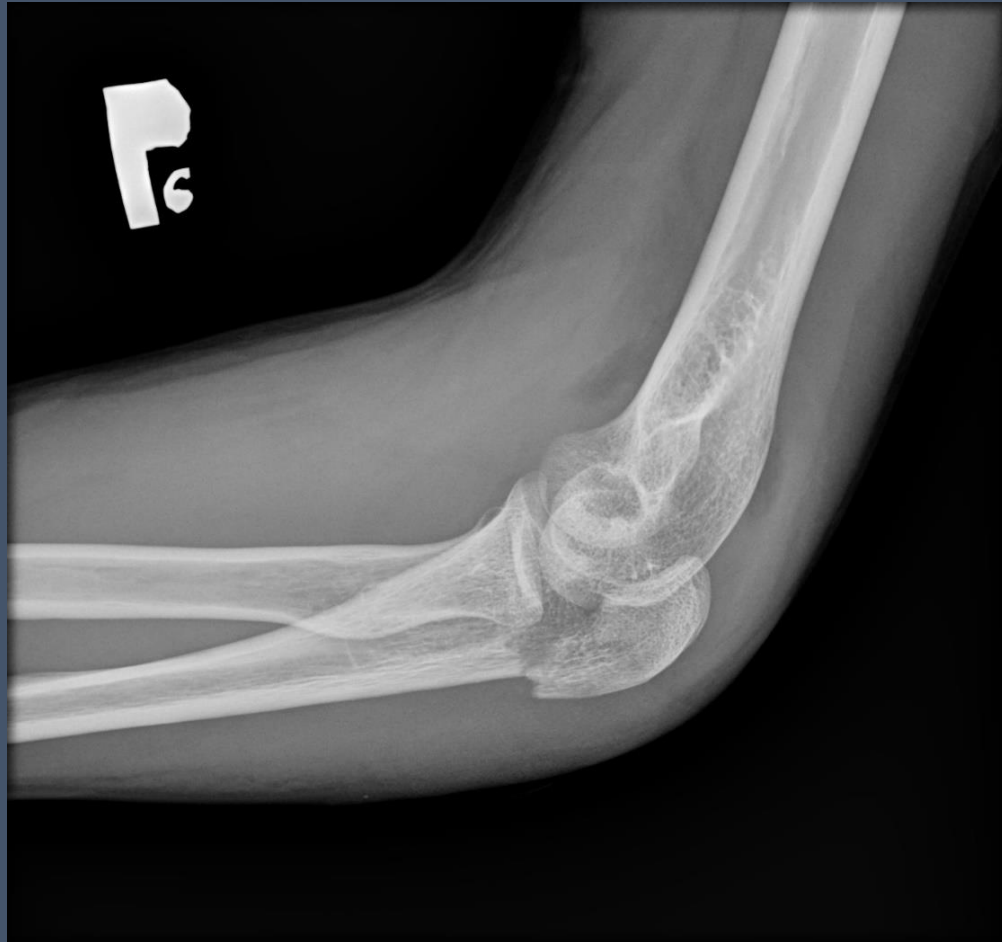


Złamanie wyrostka łokciowego – kontrola po operacji

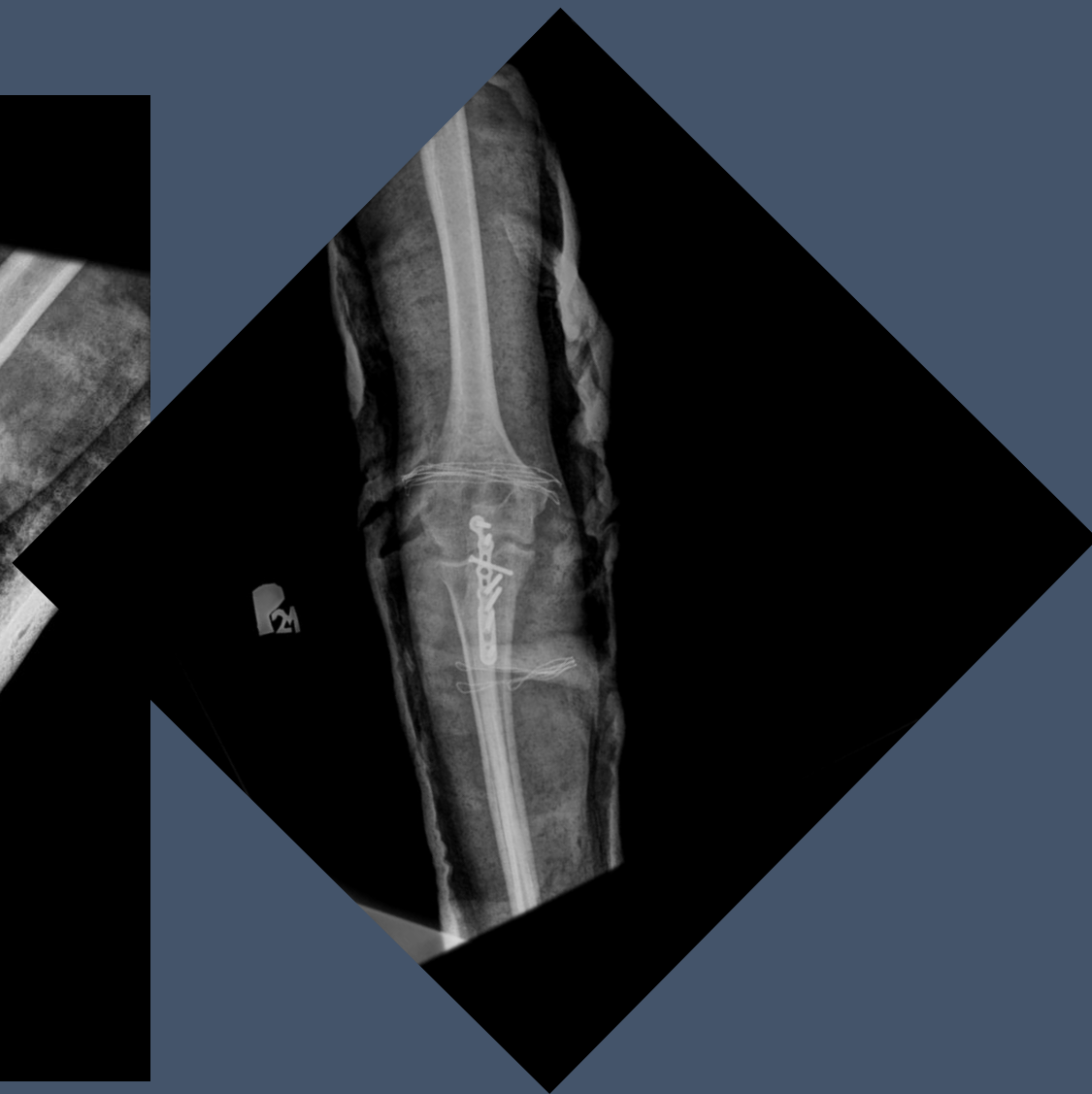
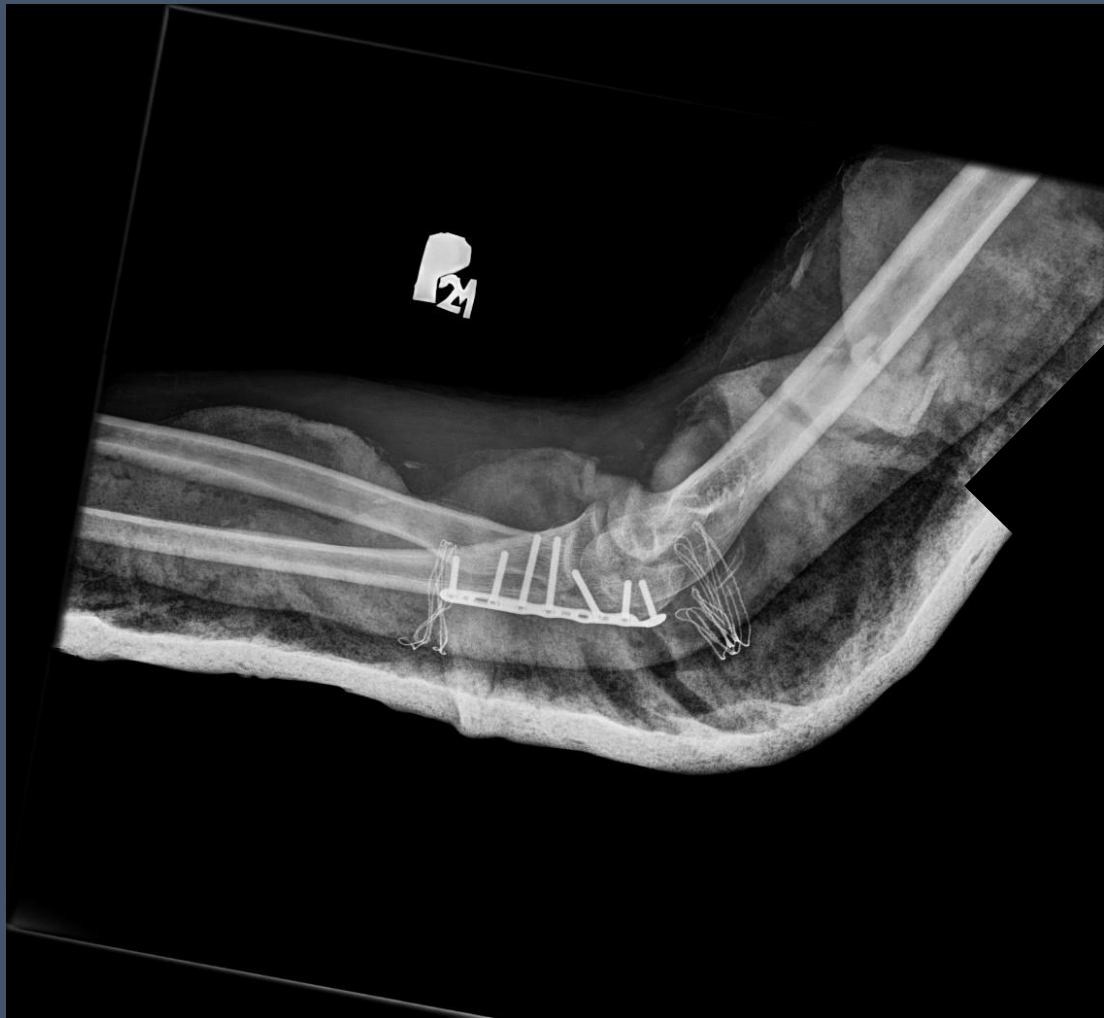

Złamanie wyrostka łokciowego

M I.21 upadek na rowerze

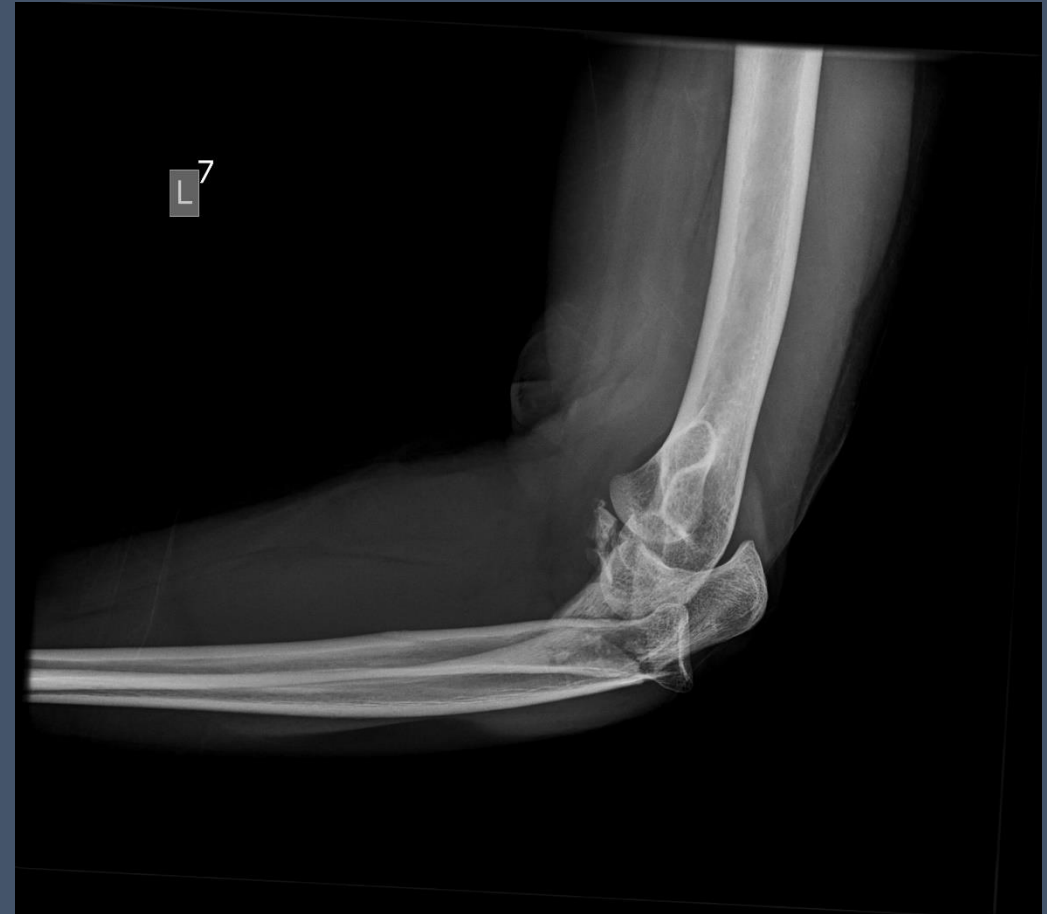

Złamanie wyrostka łokciowego –kontrola po operacji

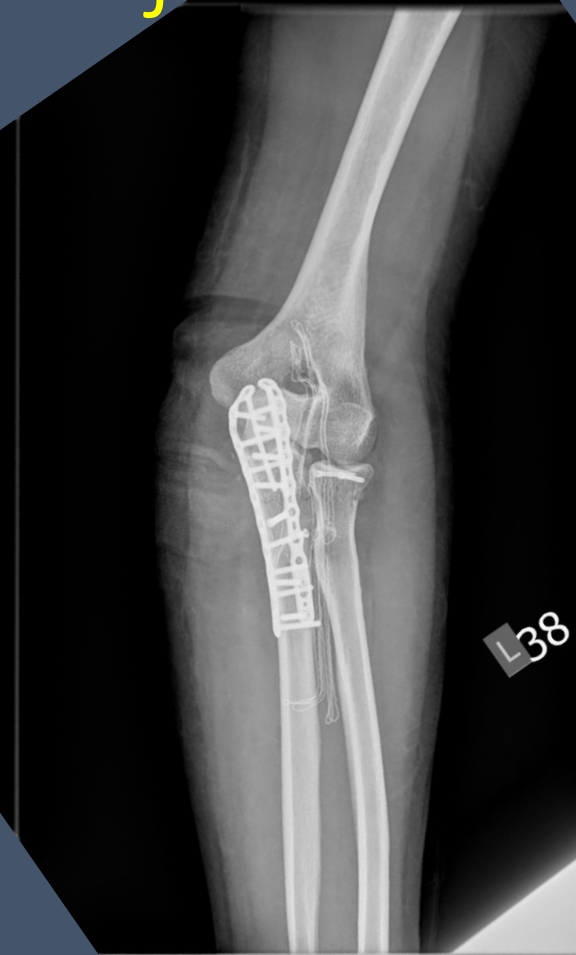
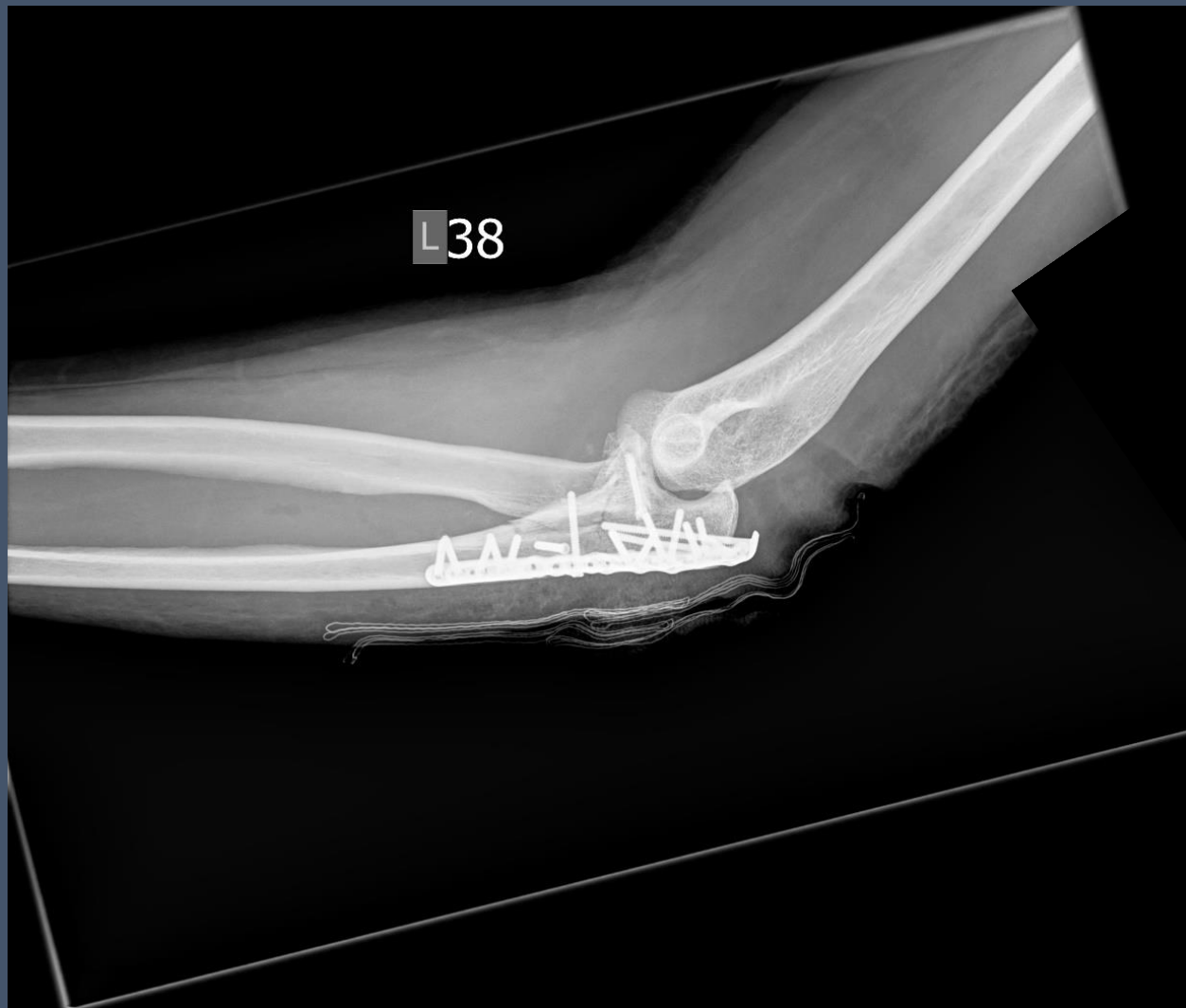
Złamanie wyrostka dziobiastego i łokciowego k. łokciowej ze zwichnięciem tylnym w stawie łokciowym

M 1.66 pieszy potrącony przez rowerzystę

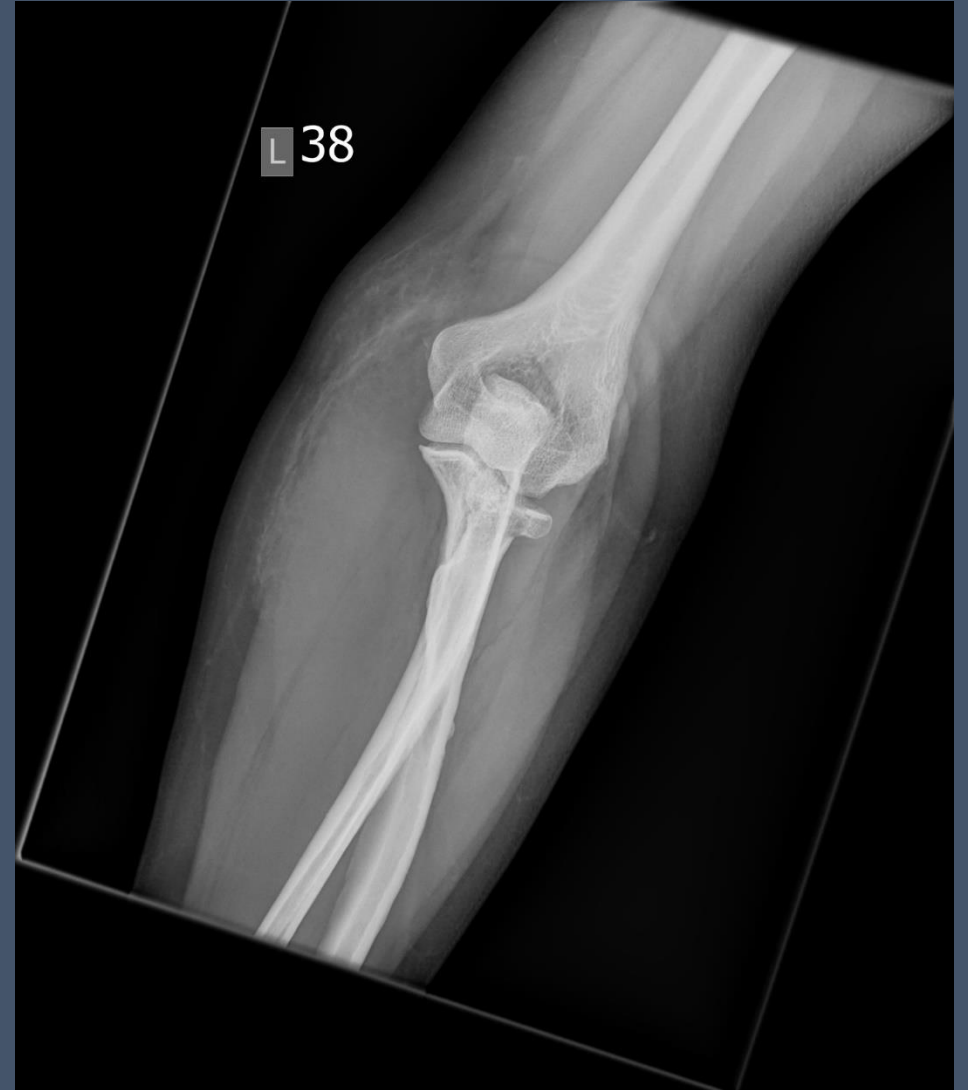
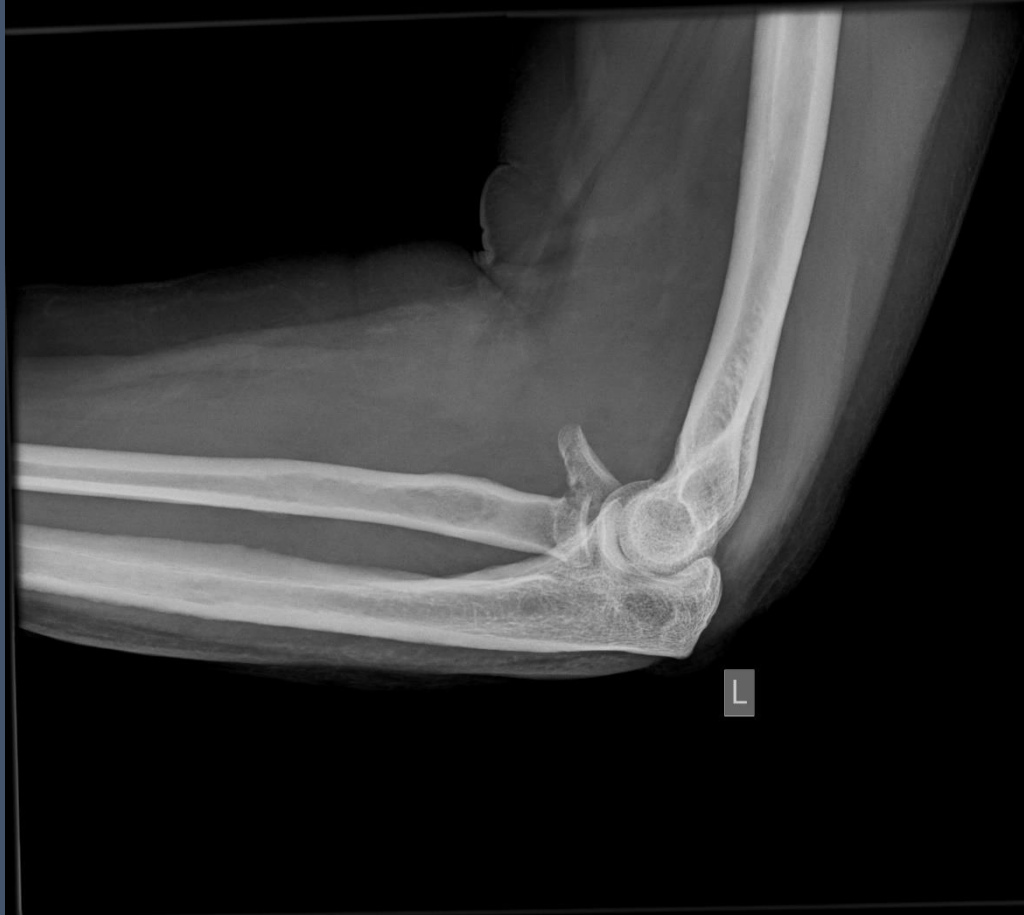
Kontrola po nastawieniu i stabilizacji

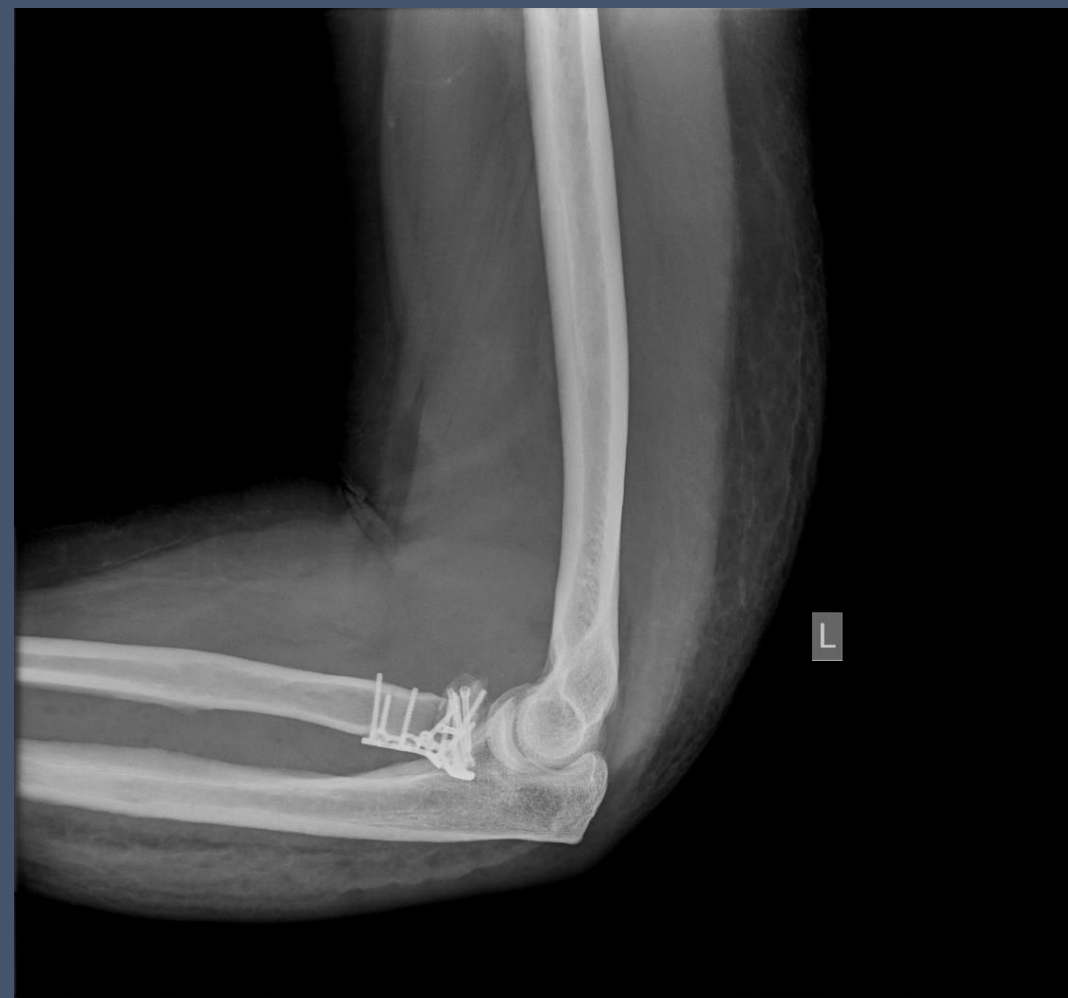
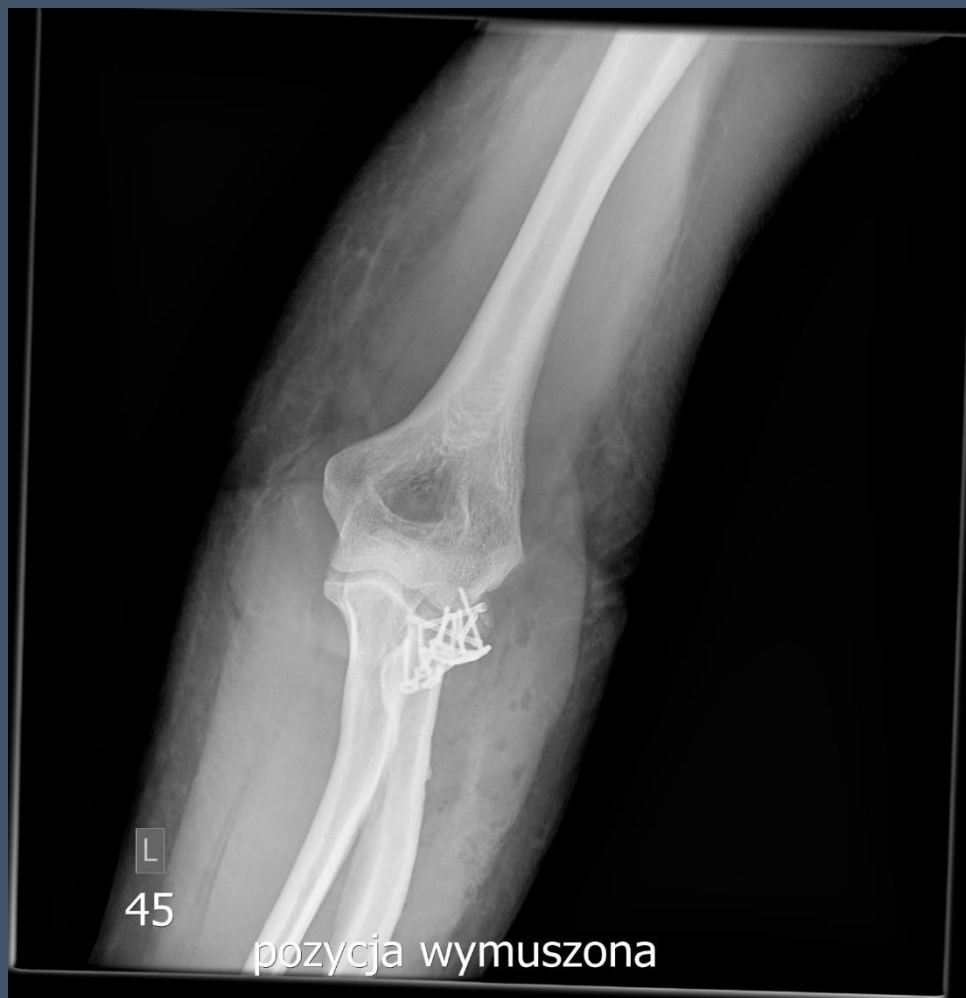
Złamanie z rozkawałkowaniem i przemieszczeniem głowy oraz złamaniem szyjki kości promieniowej

K I.69 Upadek jednopoziomowy w domu

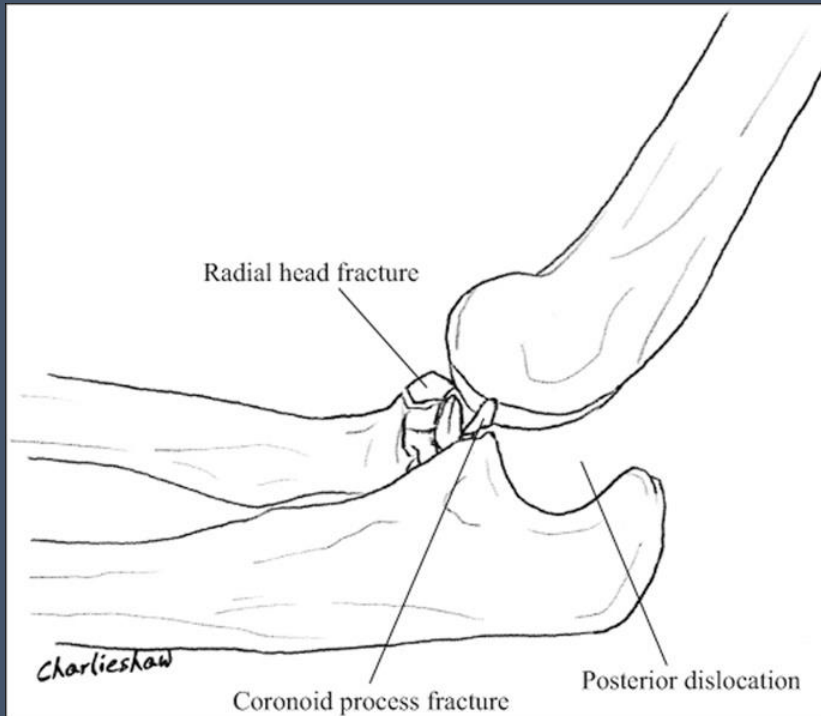


Złamanie głowy i szyjki kości promieniowej - kontrola po operacji

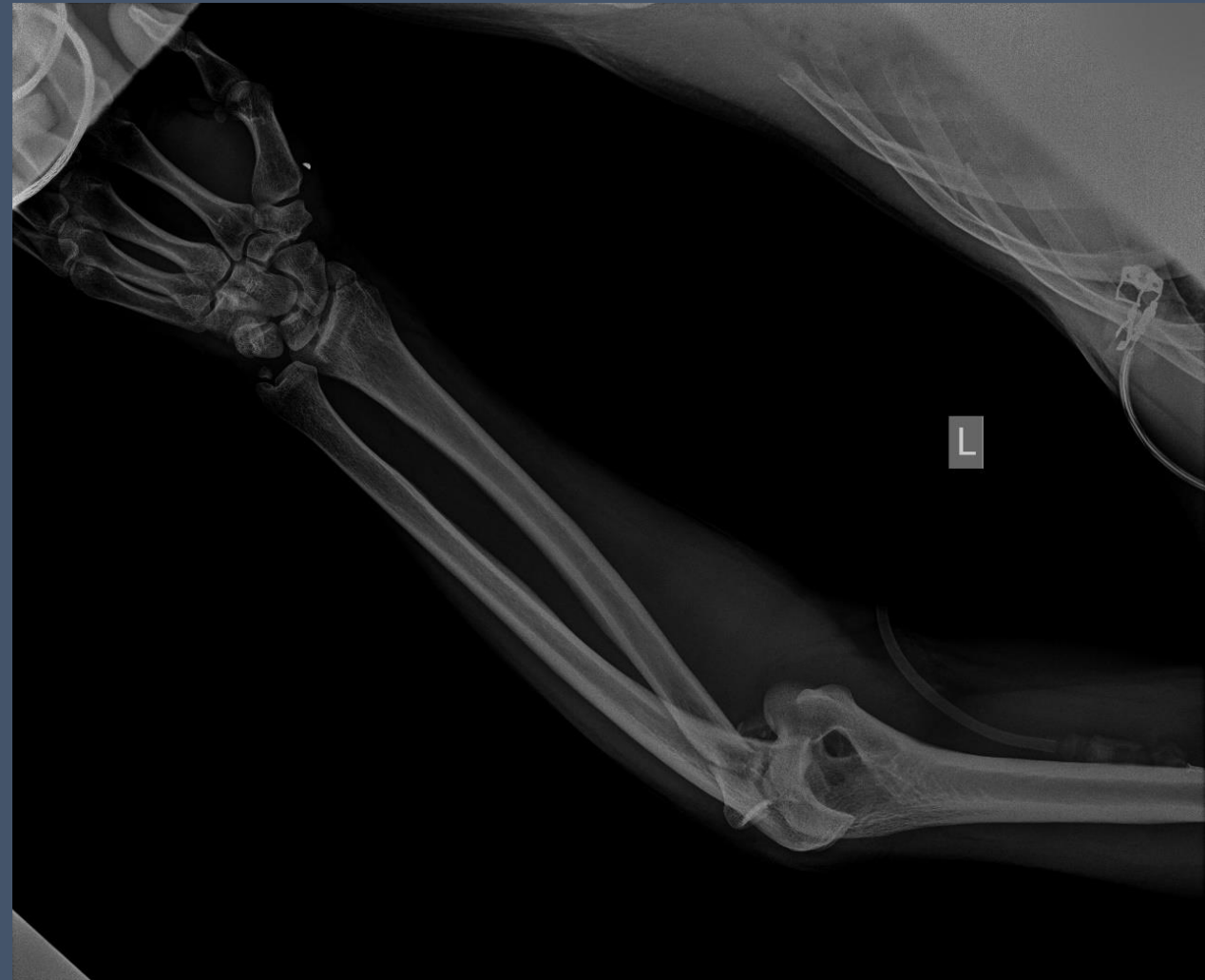


Triada Hotchkissa: zwichnięcie stawu łokciowego, złamanie głowy/ szyki kości promieniowej i wyrostka dziobiastego

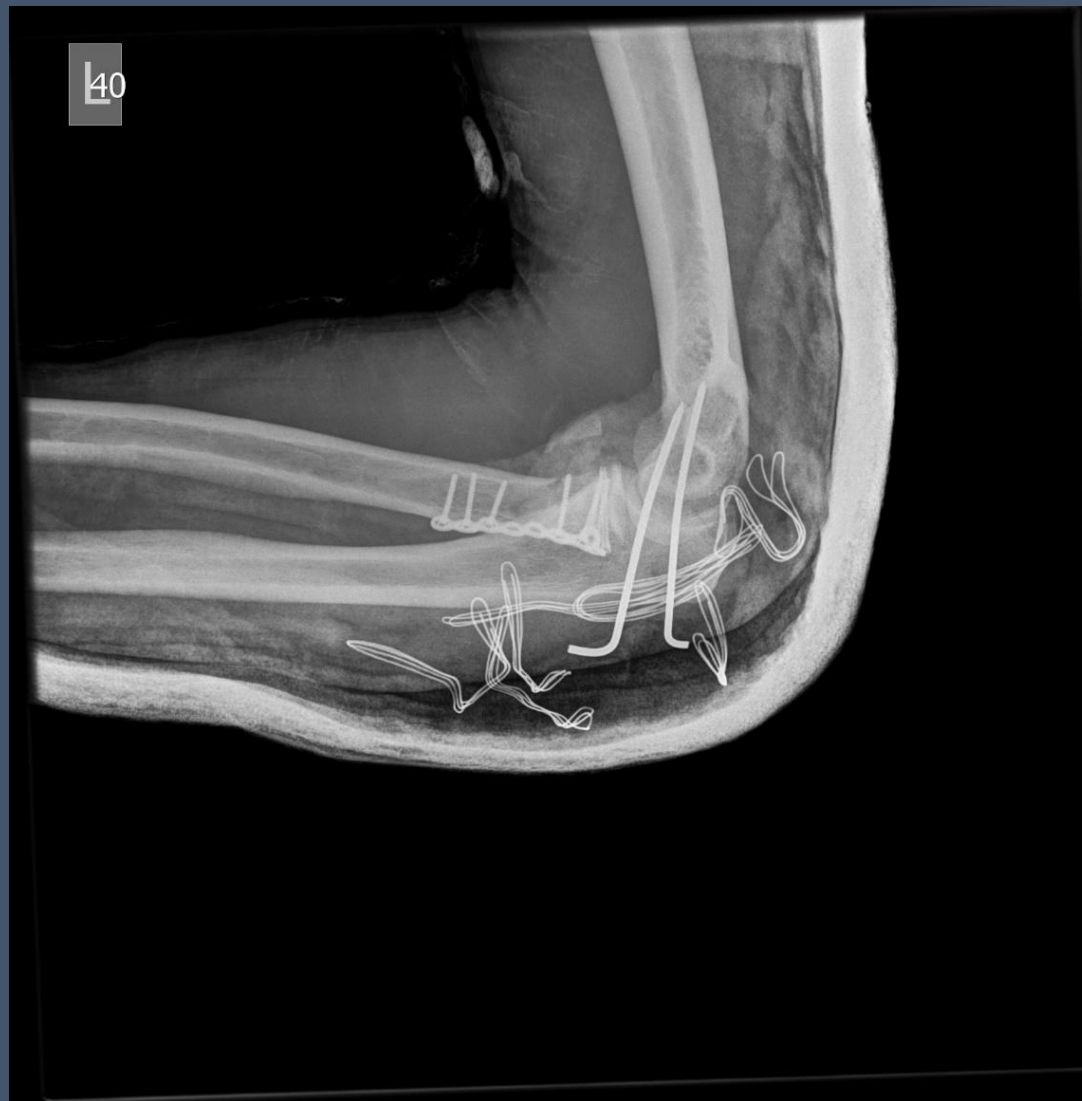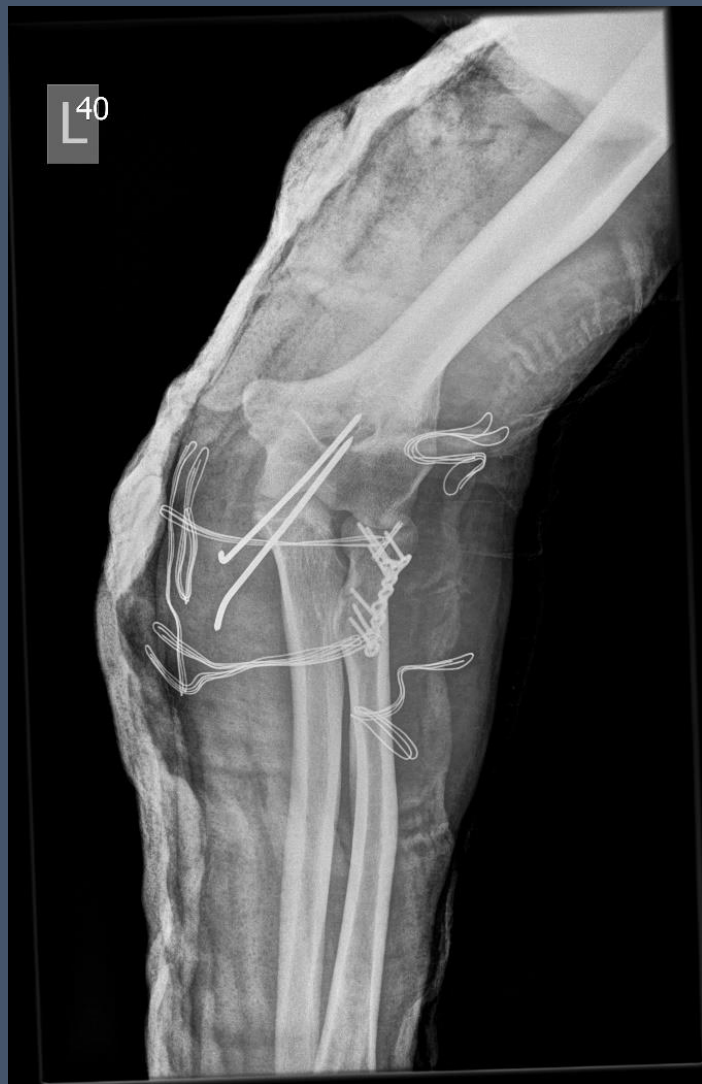Upadek z 6m; 0,88prom



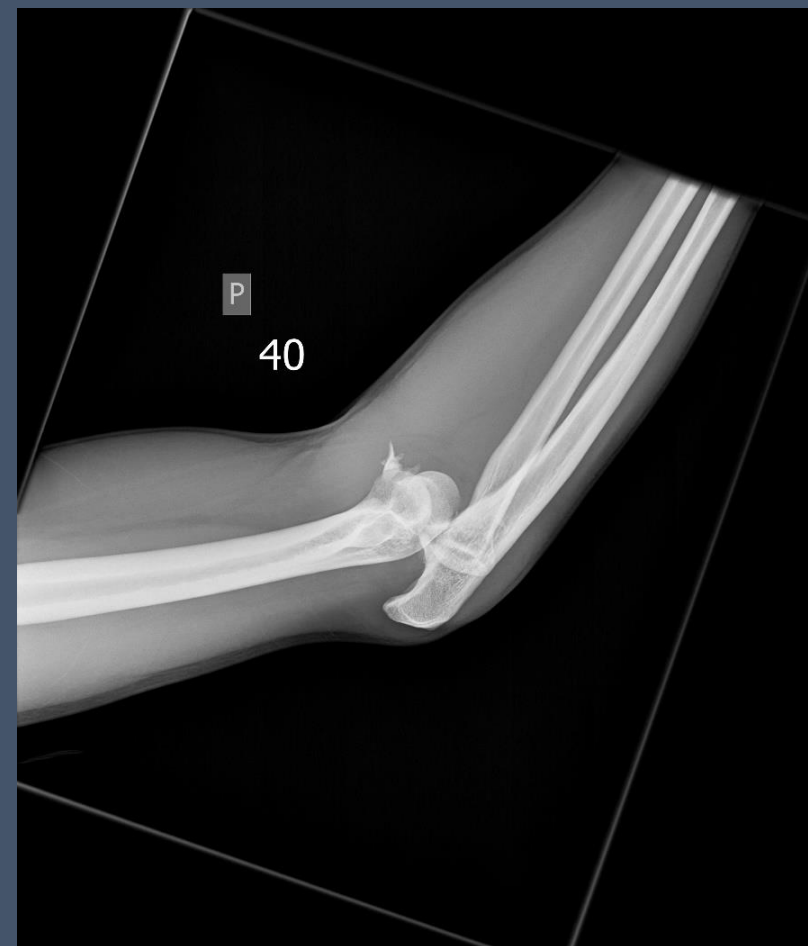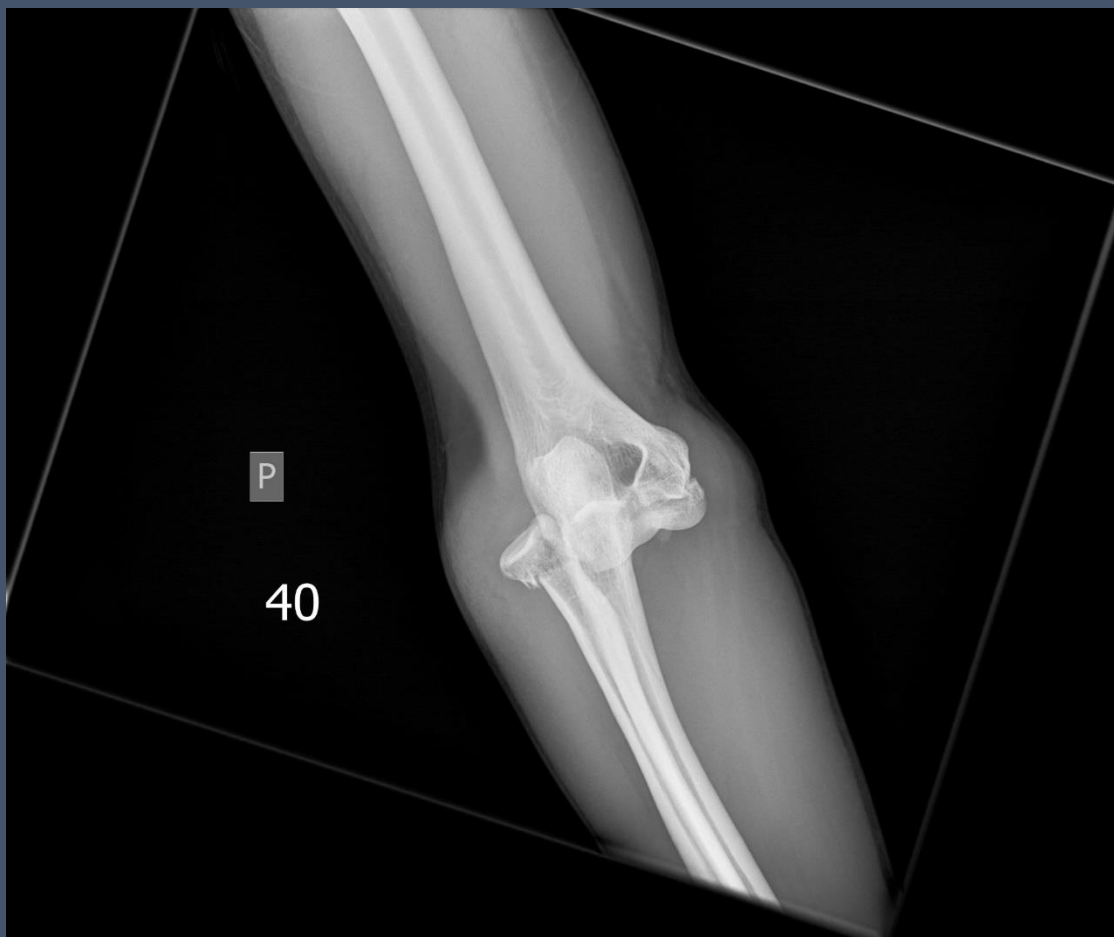https://www.google.com/url?sa=i&url=https%3A%2Ffonlinelibrary.wiley.com%2Fdoi%2F10.1111%2Fos.12149&psig=AOvVaw0E2TjJqjEsGQU0dv64dcgF&ust=1679825970009000&source=images&cd=vfe&ved=0CA0QjRxqFwoTCLizu8_t9v0CFQAAAAAdAAAAABA



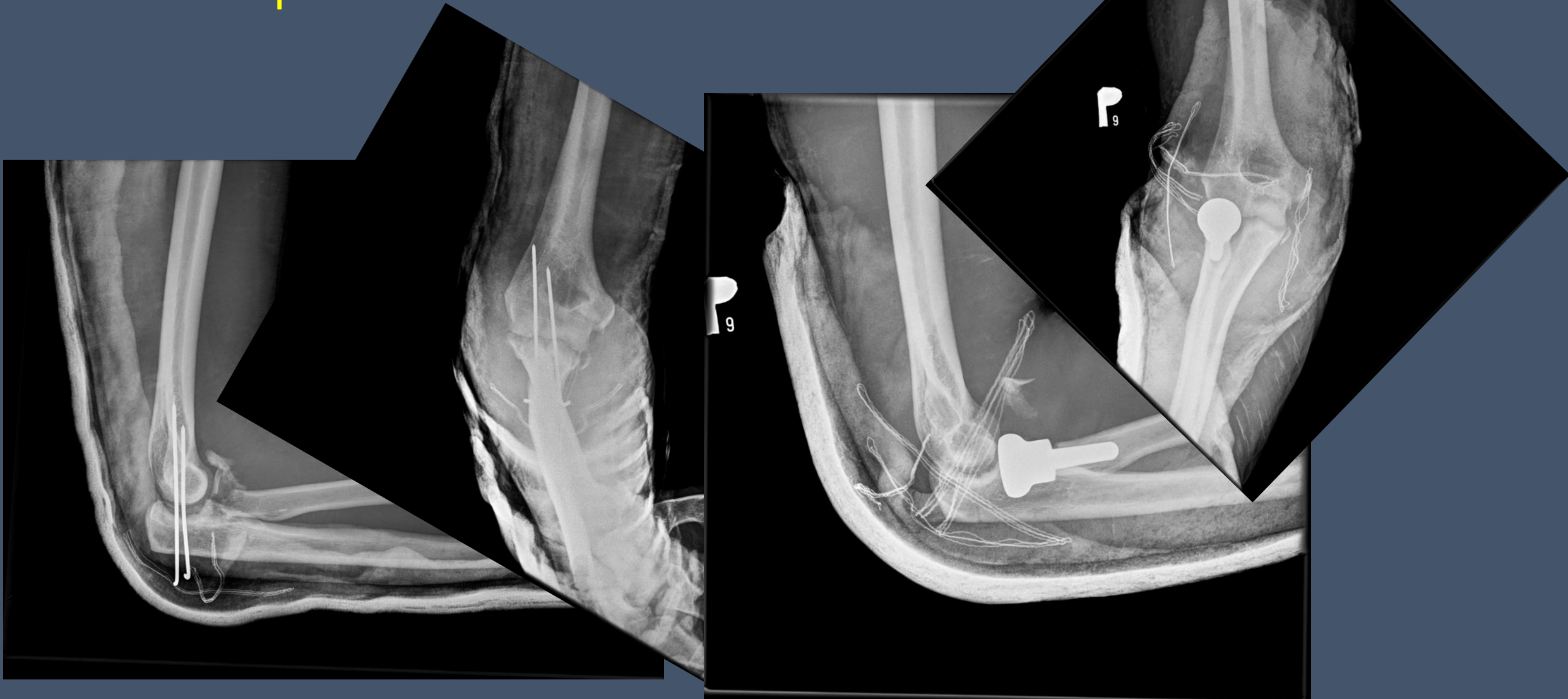
Triada Hotchkissa – kontrola po operaciji



Triada Hotchkissa: zwichnięcie tylnoboczne stawu łokciowego,
złamanie głowy kości promieniowej i wyrostka dziobiastego
K I.30 upadek jednopoziomowy

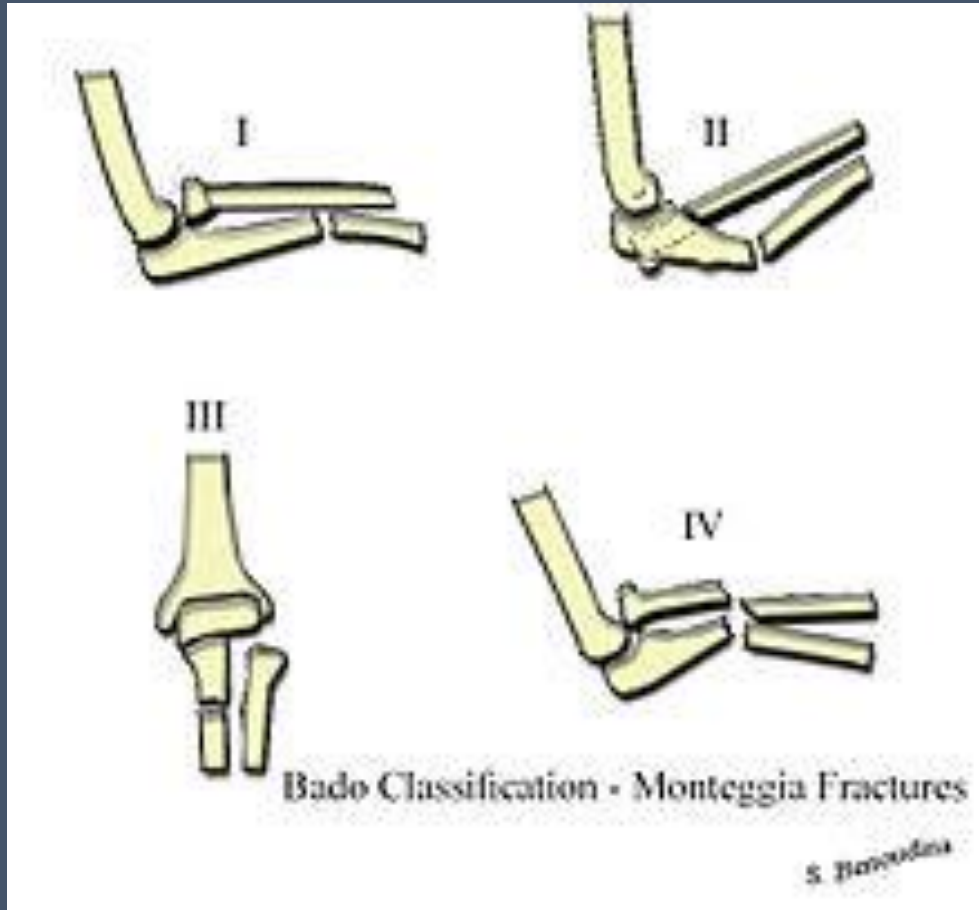


Kontrola po nastawieniu



Złamanie Monteggia: złamanie 1/3 bliższej kości łokciowej ze zwinięciem głowy kości promieniowej

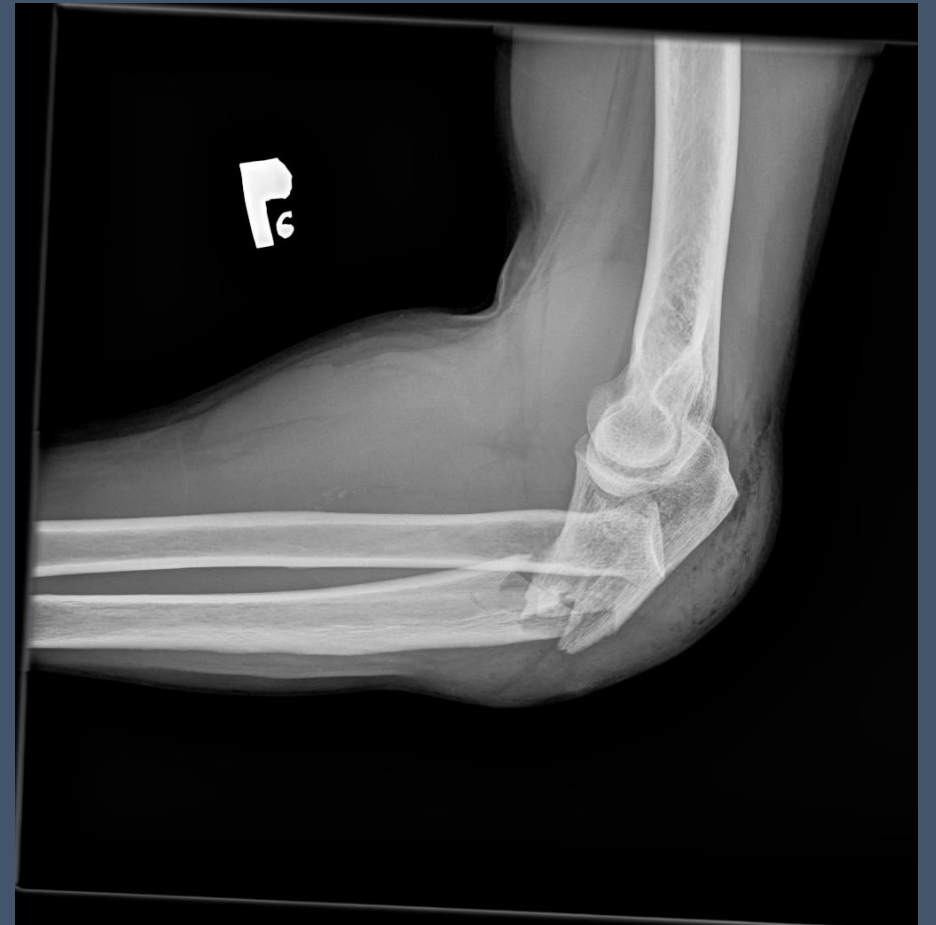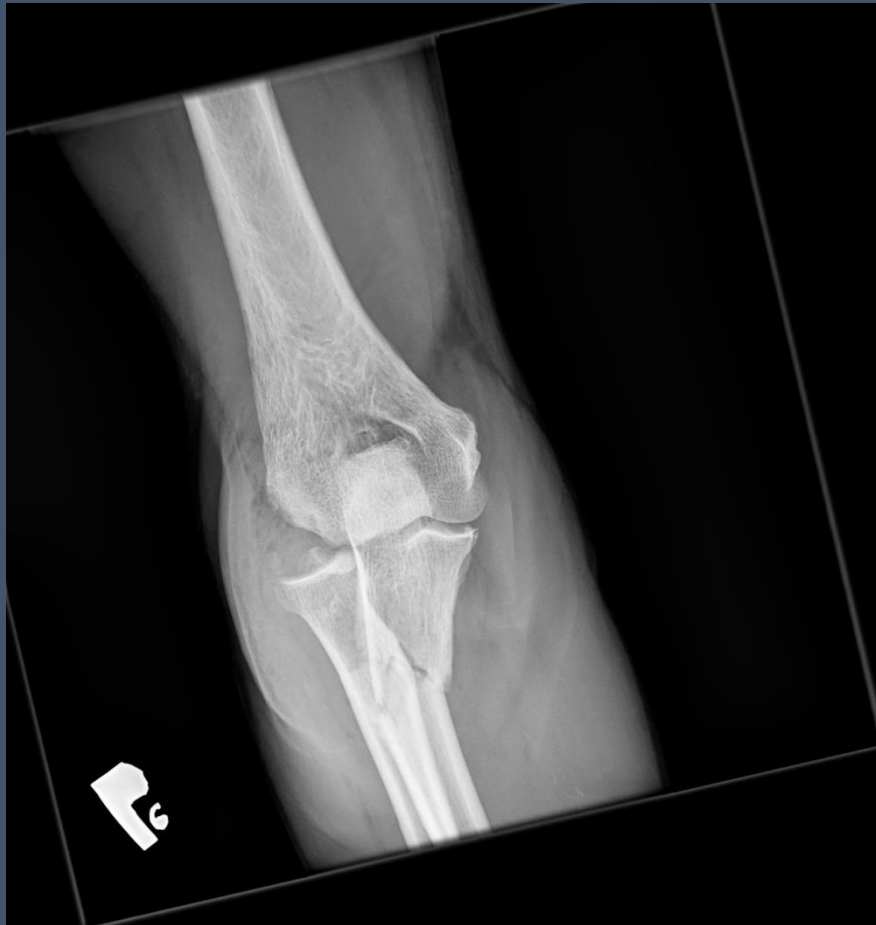Giovanni Battista Monteggia 1762-1815



<https://www.google.com/imgres?imgurl=https%3A%2F%2Flitfl.com%2Fwp-content%2Fuploads%2F2018%2F10%2FGiovanni-Battista-Monte%25CC%2581ggia-1762-%25E2%2580%2593-1815.jpg&tbnid=eChRCz5h5QrZSM&vet=12ahUKewj9jrLWk-P9AhVCuioKHRYtA5wQMygCegUIARCzAQ..i&imgrefurl=https%3A%2F%2Flitfl.com%2Fgiovanni-battista-monteggia%2F&docid=iWeUXNYuuHZyYM&w=300&h=399&q=Giovanni%20Battista%20Monteggia%5C&client=firefox-b-e&ved=2ahUKewj9jrLWk-P9AhVCuioKHRYtA5wQMygCegUIARCzAQ>

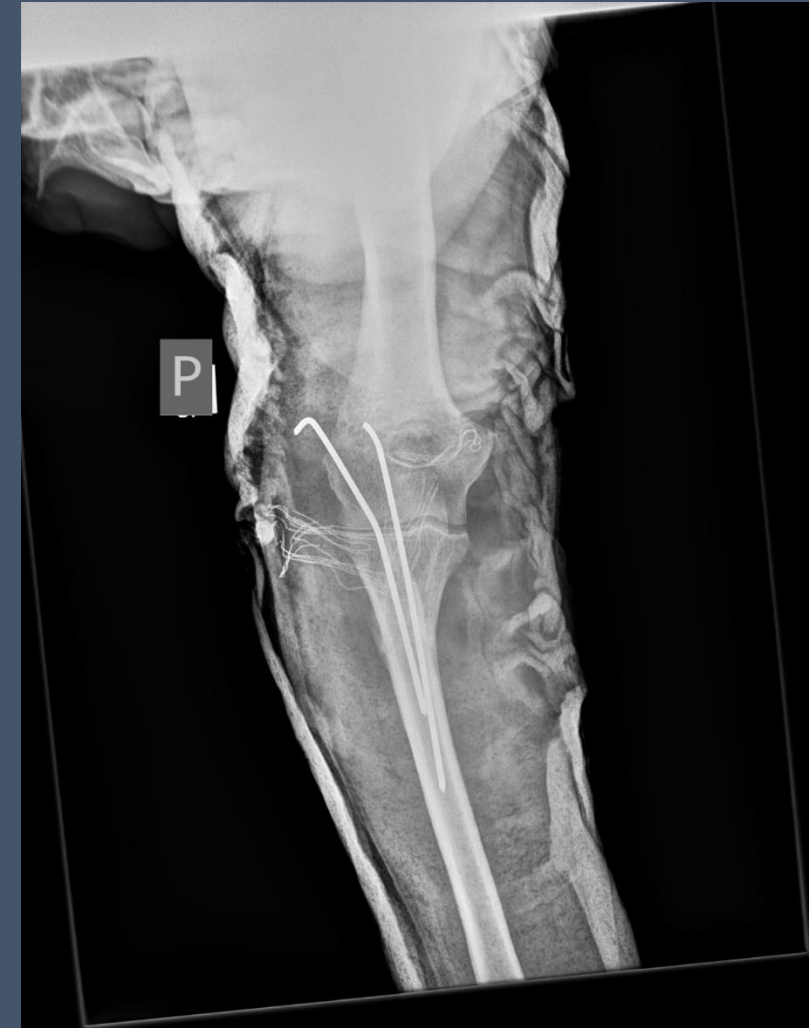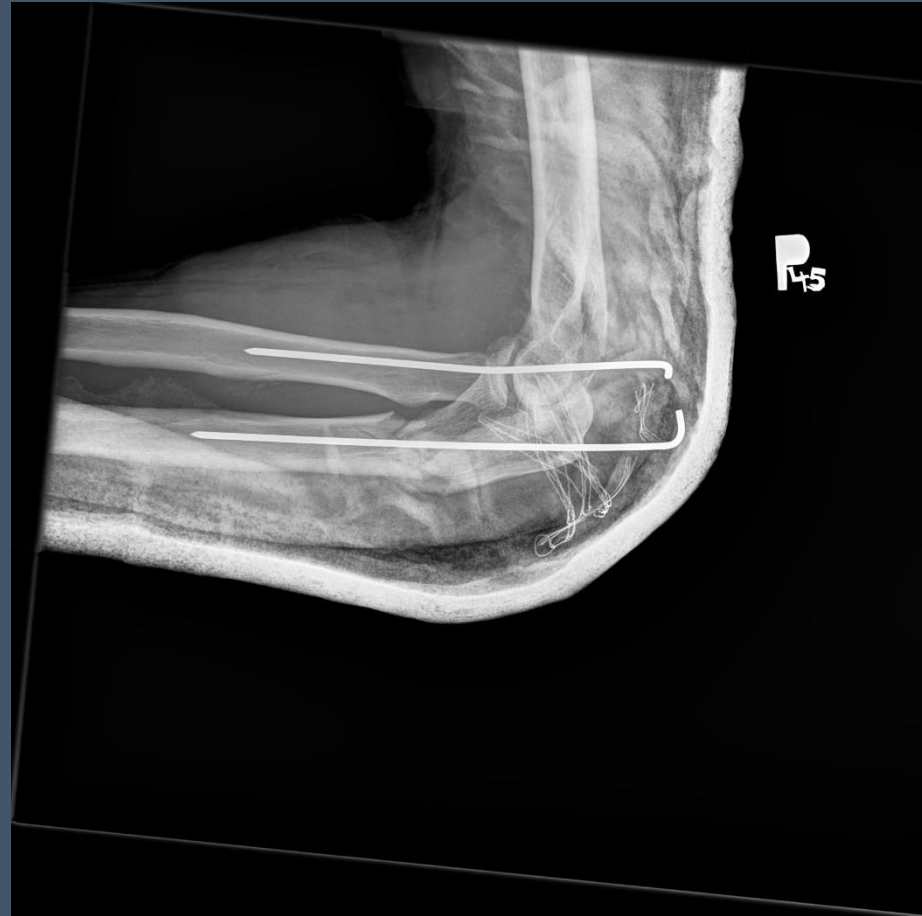https://www.google.com/url?sa=i&url=https%3A%2F%2Fen.wikipedia.org%2Fwiki%2FMonteggia_fracture&psig=AOvVaw2o4nrWK8b_8TrRIIscQNbl&ust=1679065329987000&source=images&cd=vfe&ved=0CAwQjRxqFwoTCLjZ6fXb4P0CFQAAAAAAdAAAAABAE

Złamanie Monteggia: złamanie w obrębie 1/4 bliższej trzonu kości łokciowej
prawej oraz zwichnięcie i ze złamaniem głowy kości promieniowej promieniowego
M I.59 upadek z hulajnoży; 3,6prom



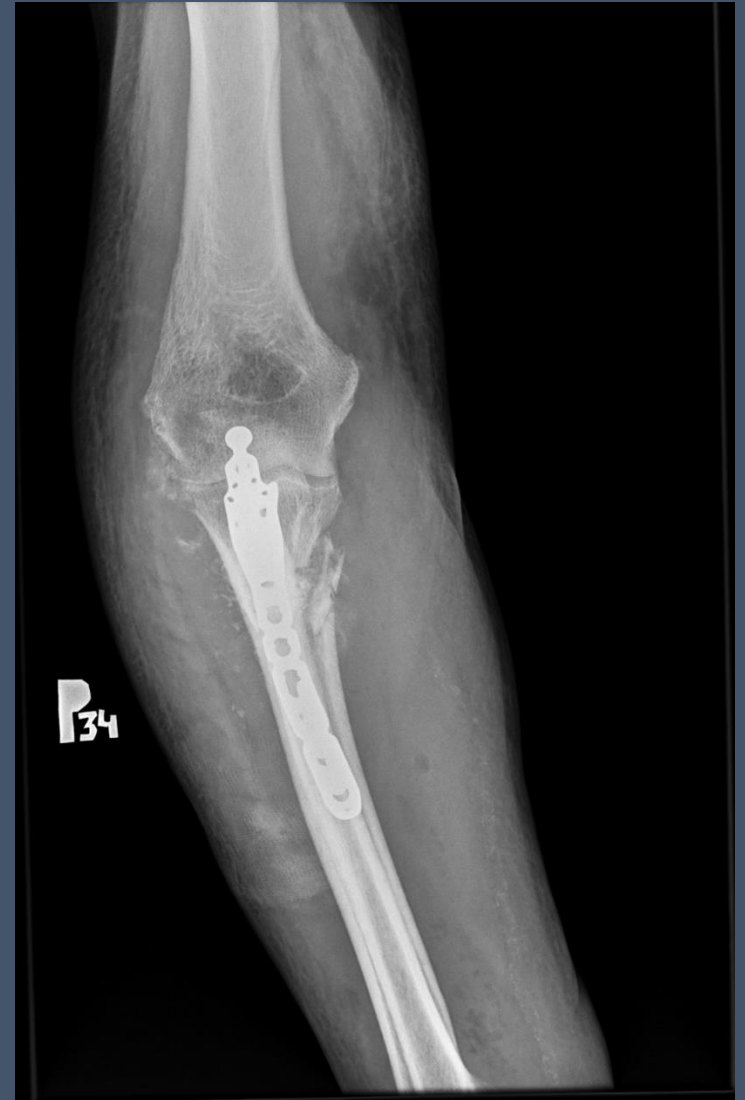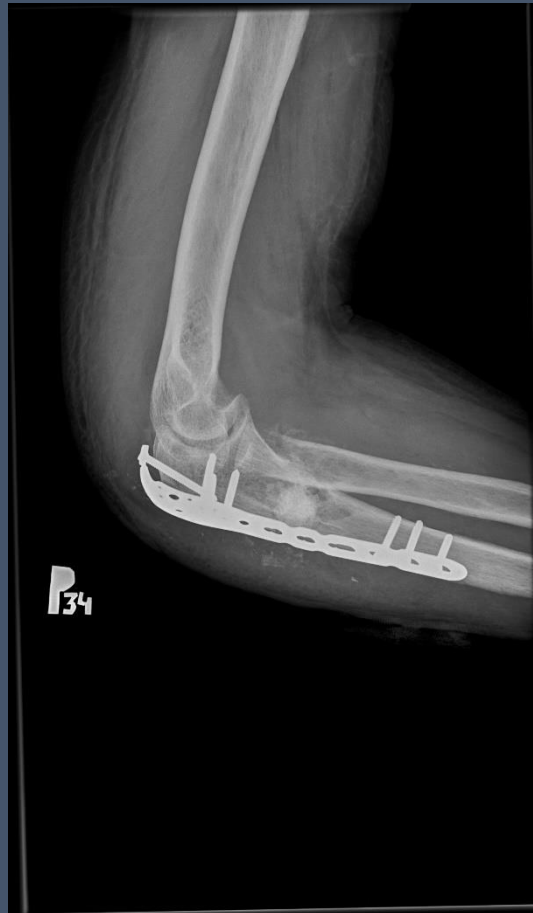Złamanie Monteggia:

- kontrola po nastawieniu zwichnięcia



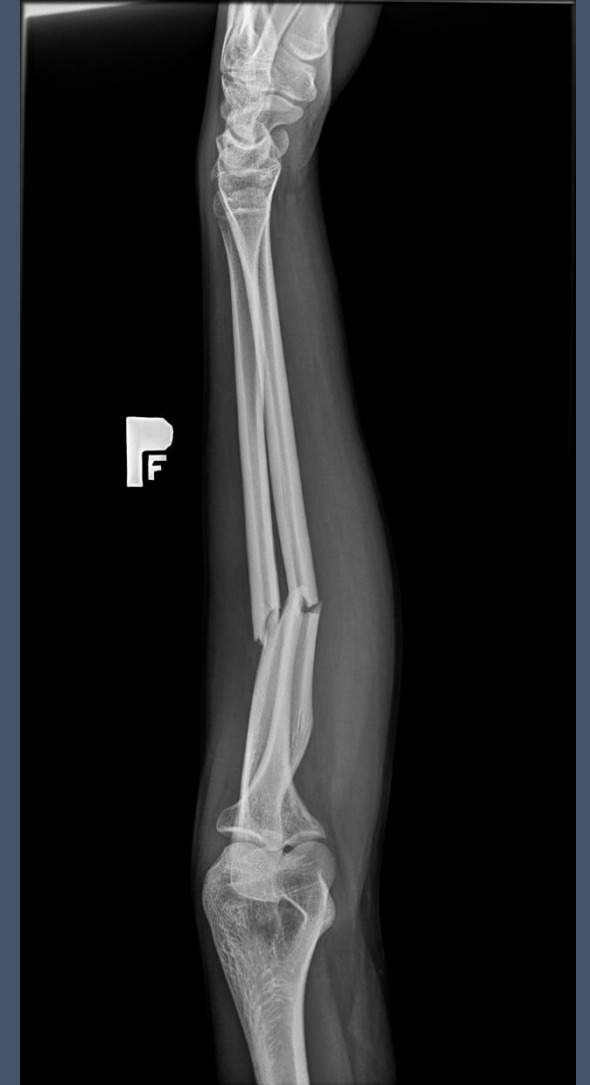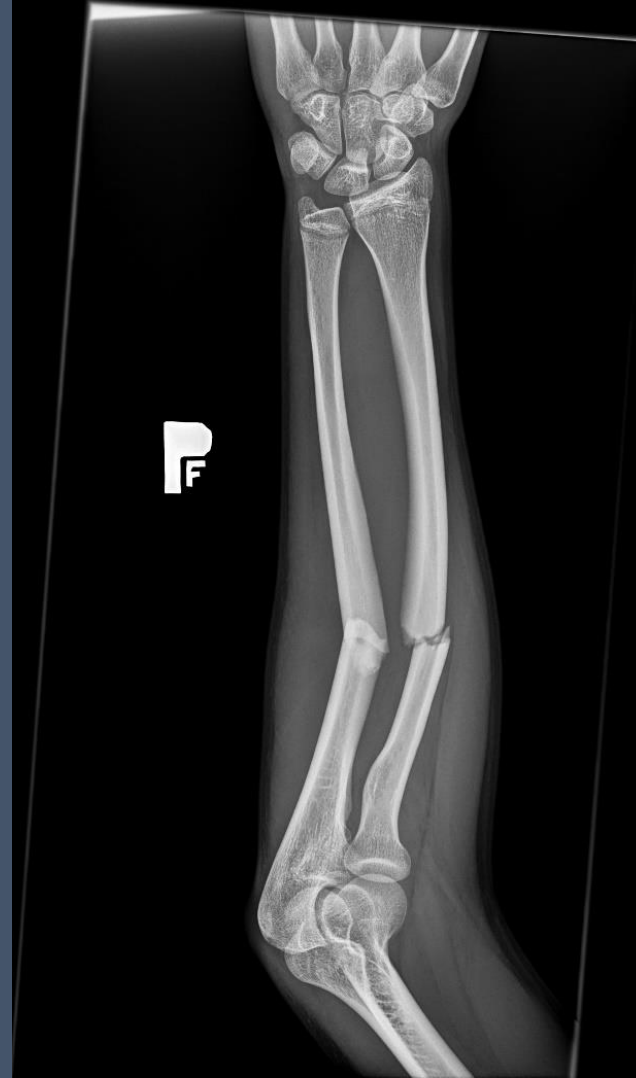Złamanie Monteggia:

- kontrola po leczeniu operacyjnym

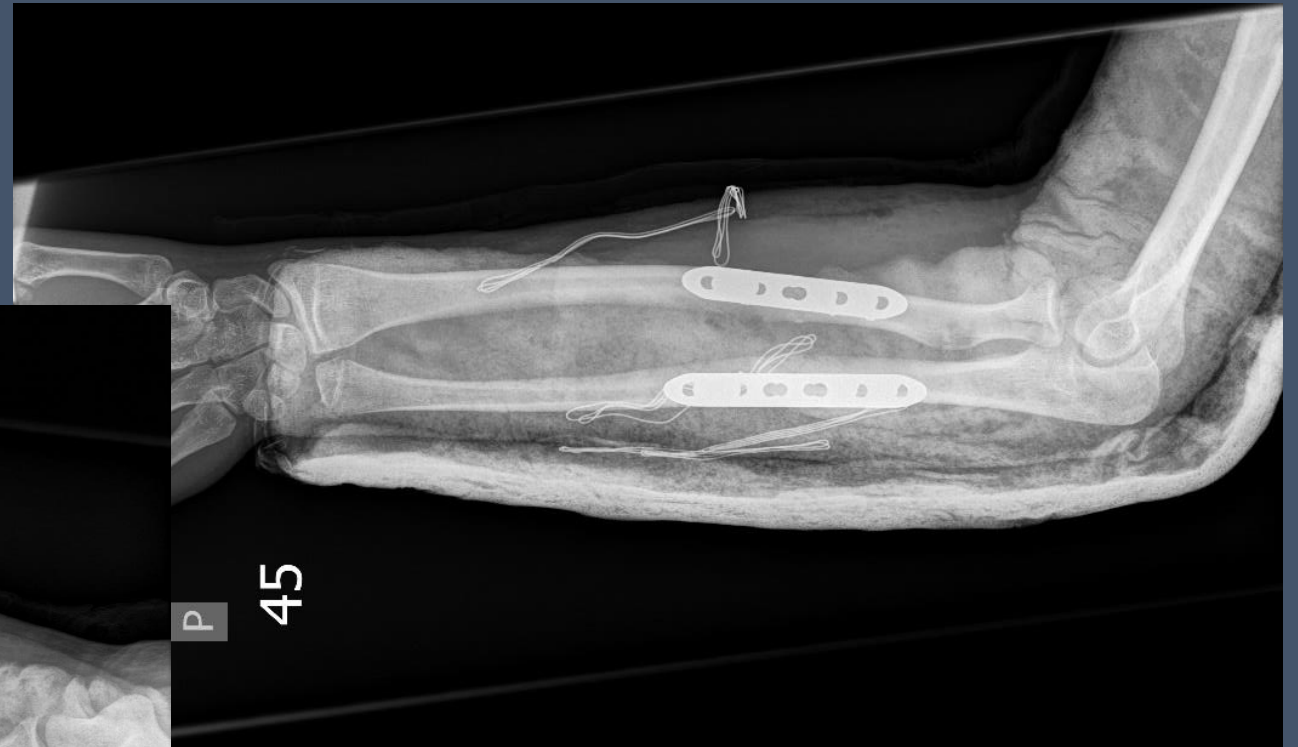
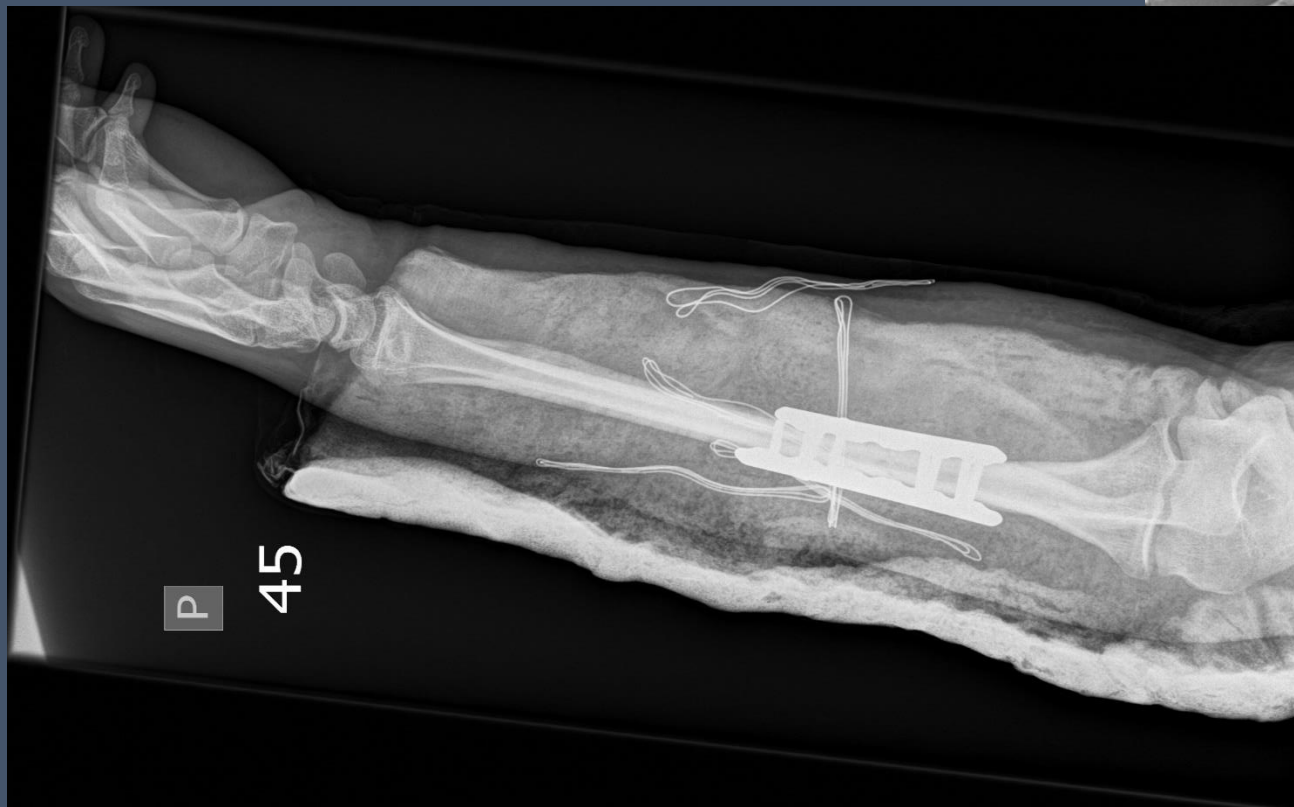


Złamanie trzonów obu kości przedramienia

M I.22 Upadek w domu



Złamanie trzonów obu kości przedramienia - kontrola po operacji



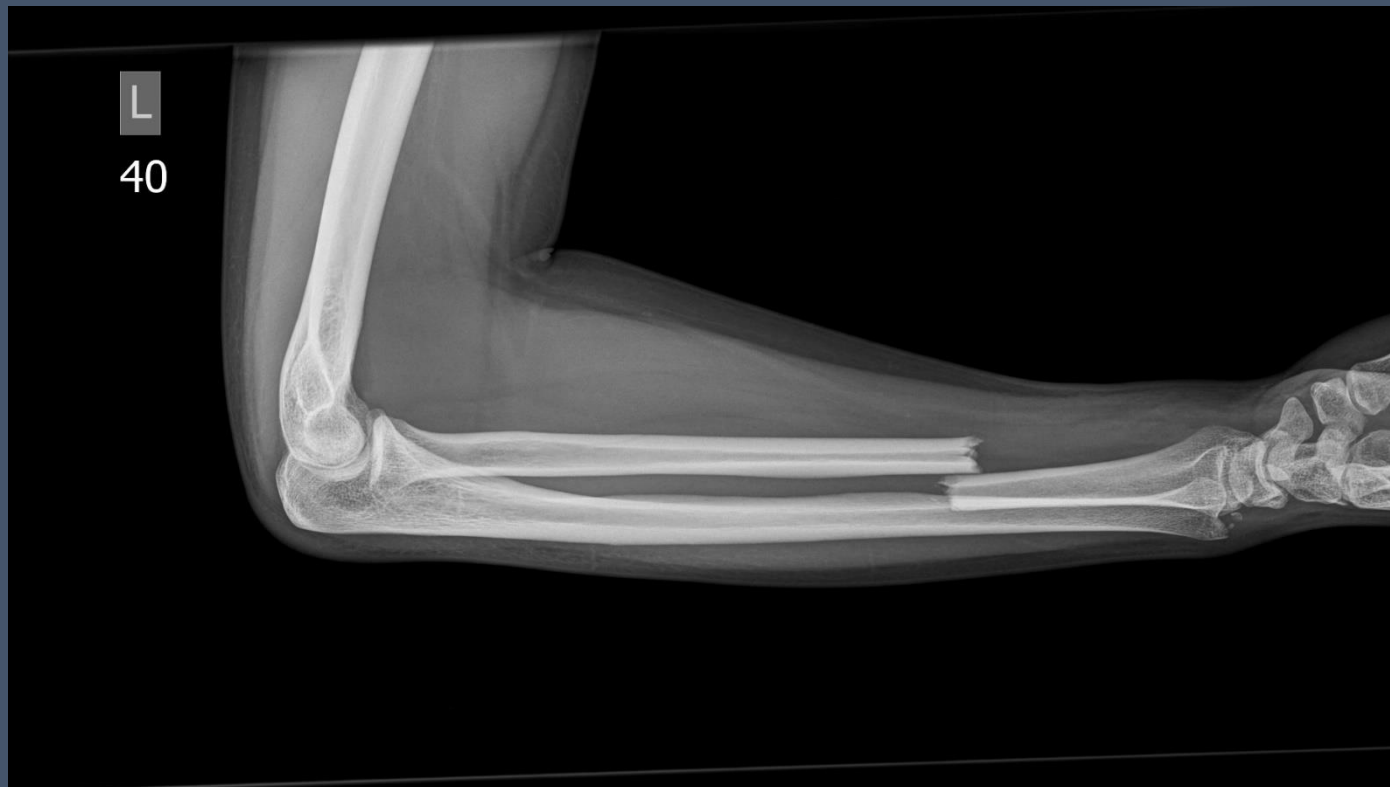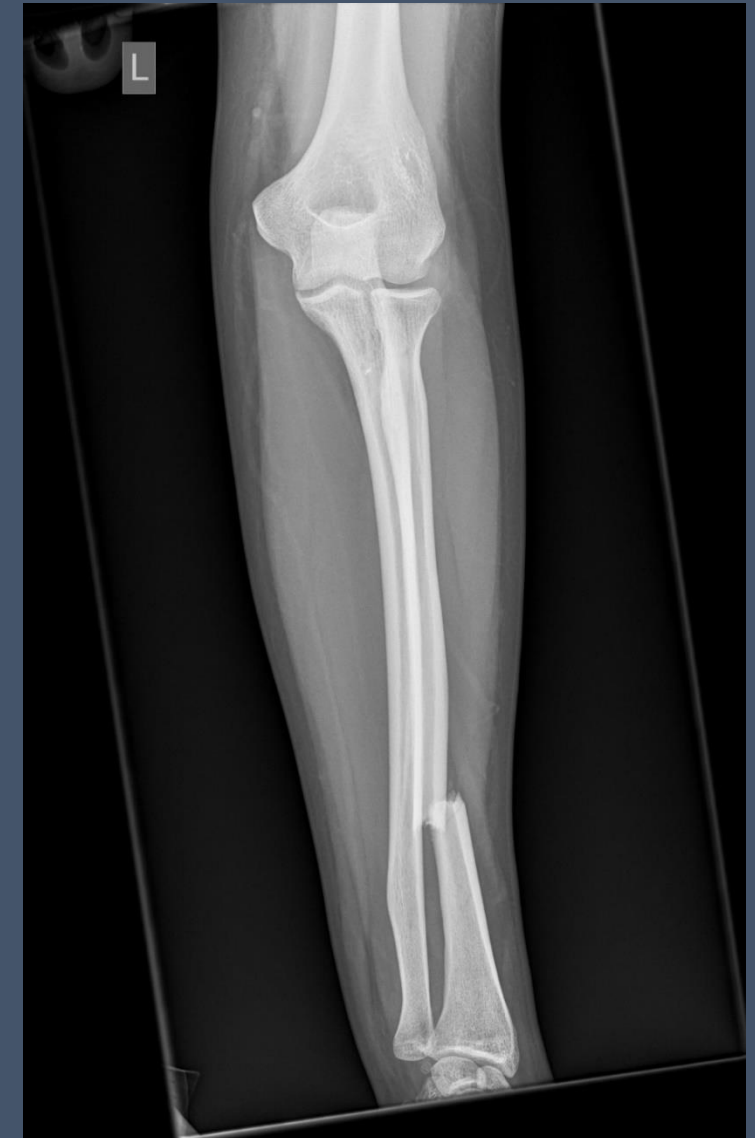Złamanie Gellazziego: 1/3 dalszej trzonu kości promieniowej

ze zwichnięciem stawu promieniowo-łokciowego dalszego

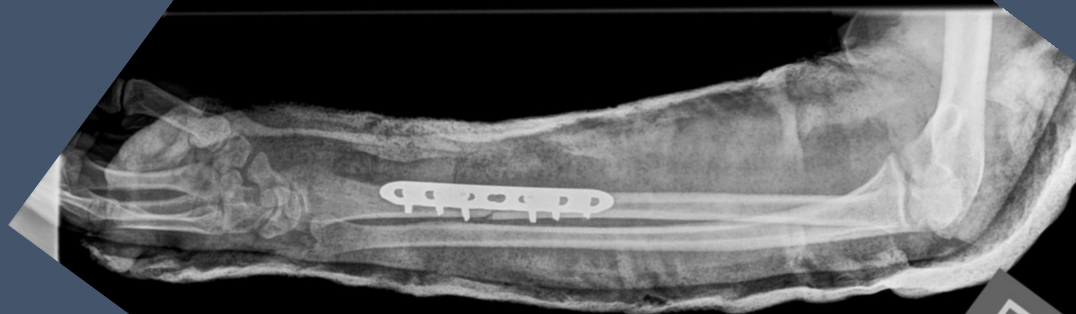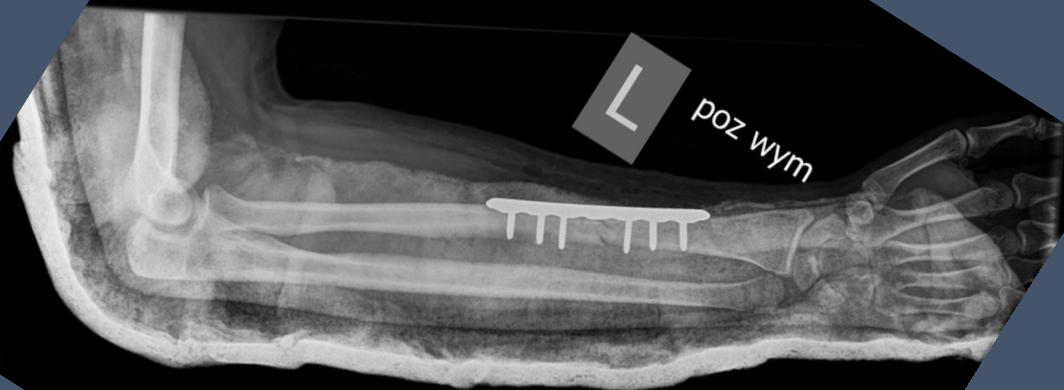
M I.23 upadek z roweru l.23

Ricardo Galeazzi (1866 – 1952)

<https://www.google.com/imgres?imgurl=https%3A%2F%2Flitfl.com%2Fwp-content%2Fuploads%2F2018%2F11%2FRicardo-Galeazzi-1866-%25E2%2580%2593-1952.jpg&rbid=tbB9Ddyx0reM&vet=12ahUKEwi8i6O7kuP9AhWltyoKHQV1Cw0QMygAegUIARCaAQ..i&imgrefurl=https%3A%2F%2Flitfl.com%2Friccardo-galeazzi%2F&docid=YKrz2FmbVmCdiM&w=345&h=434&q=Ricardo%20Galeazzi&client=firefox-b-e&ved=2ahUKEwi8i6O7kuP9AhWltyoKHQV1Cw0QMygAegUIARCaAQ>

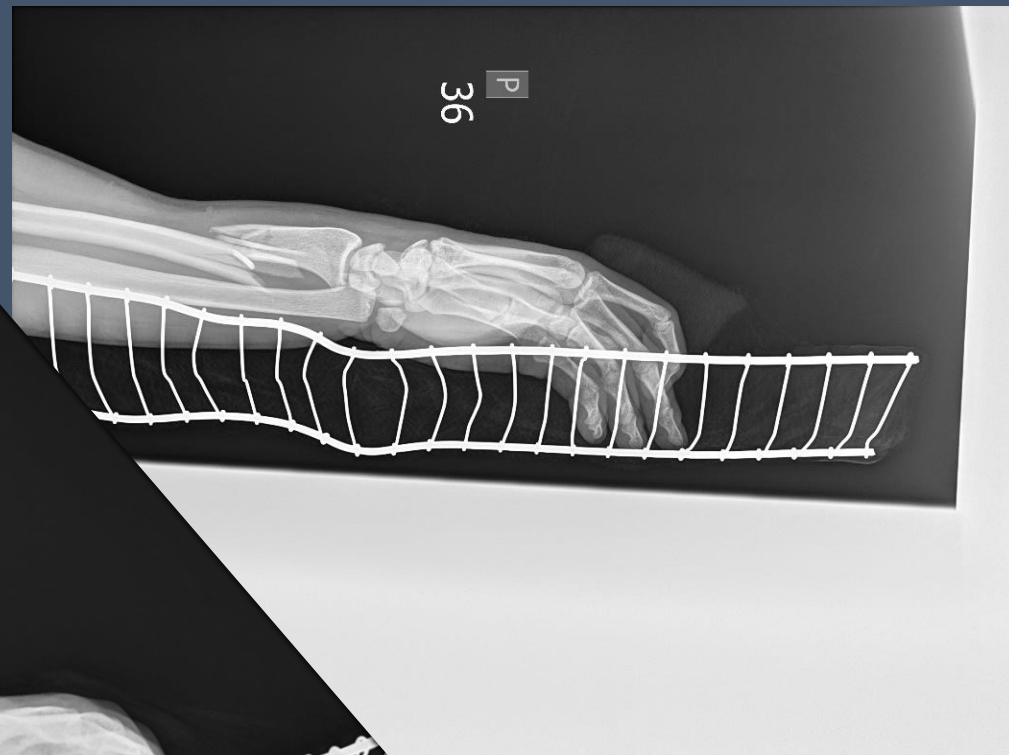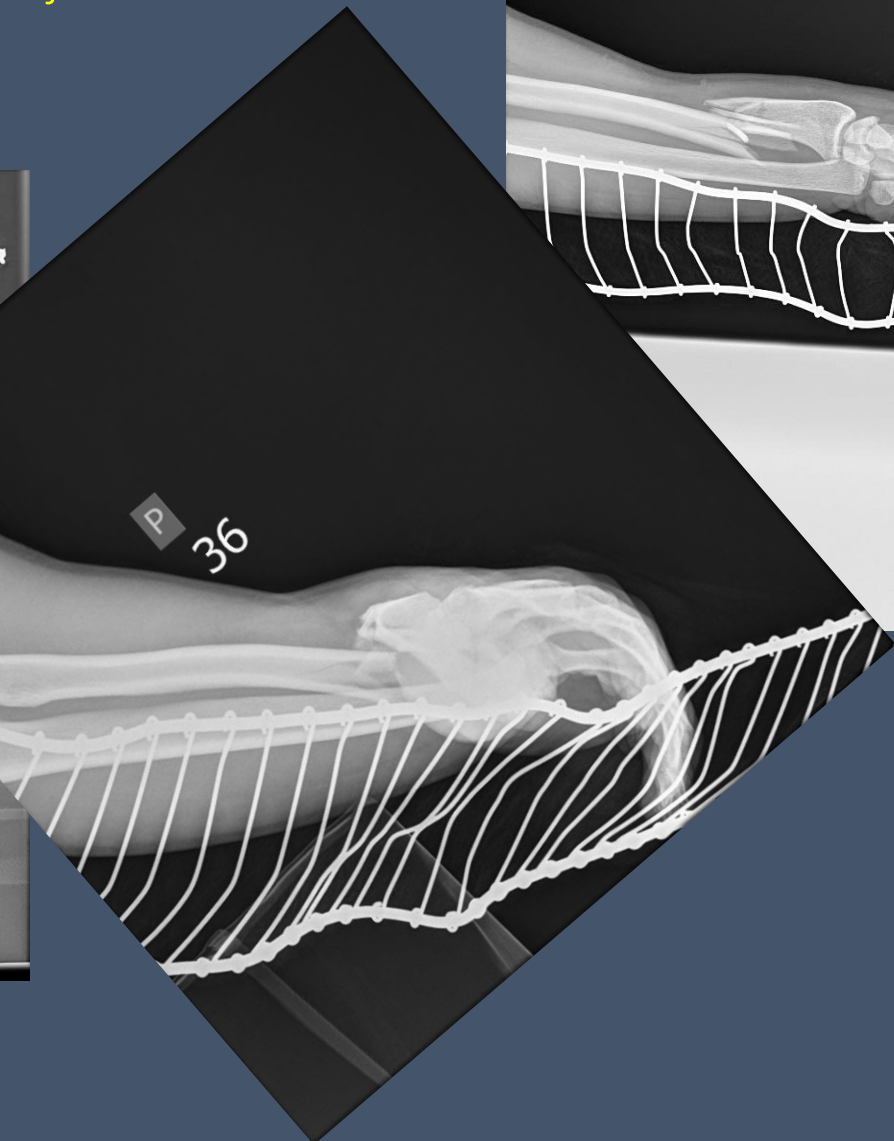
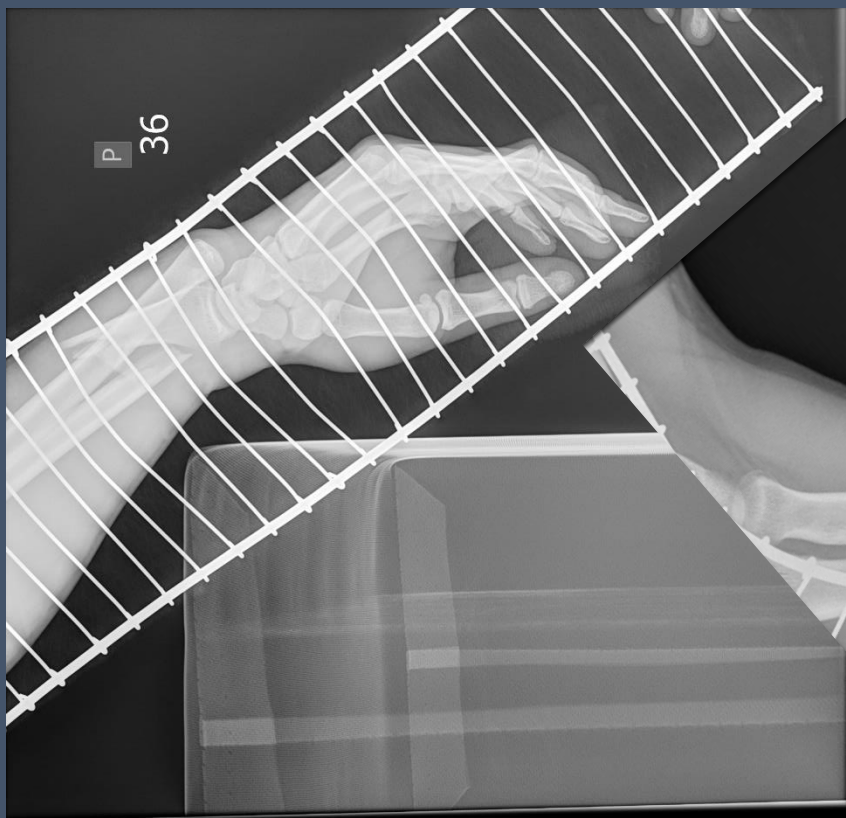


Złamanie Gellaziego – kontrola po operacji



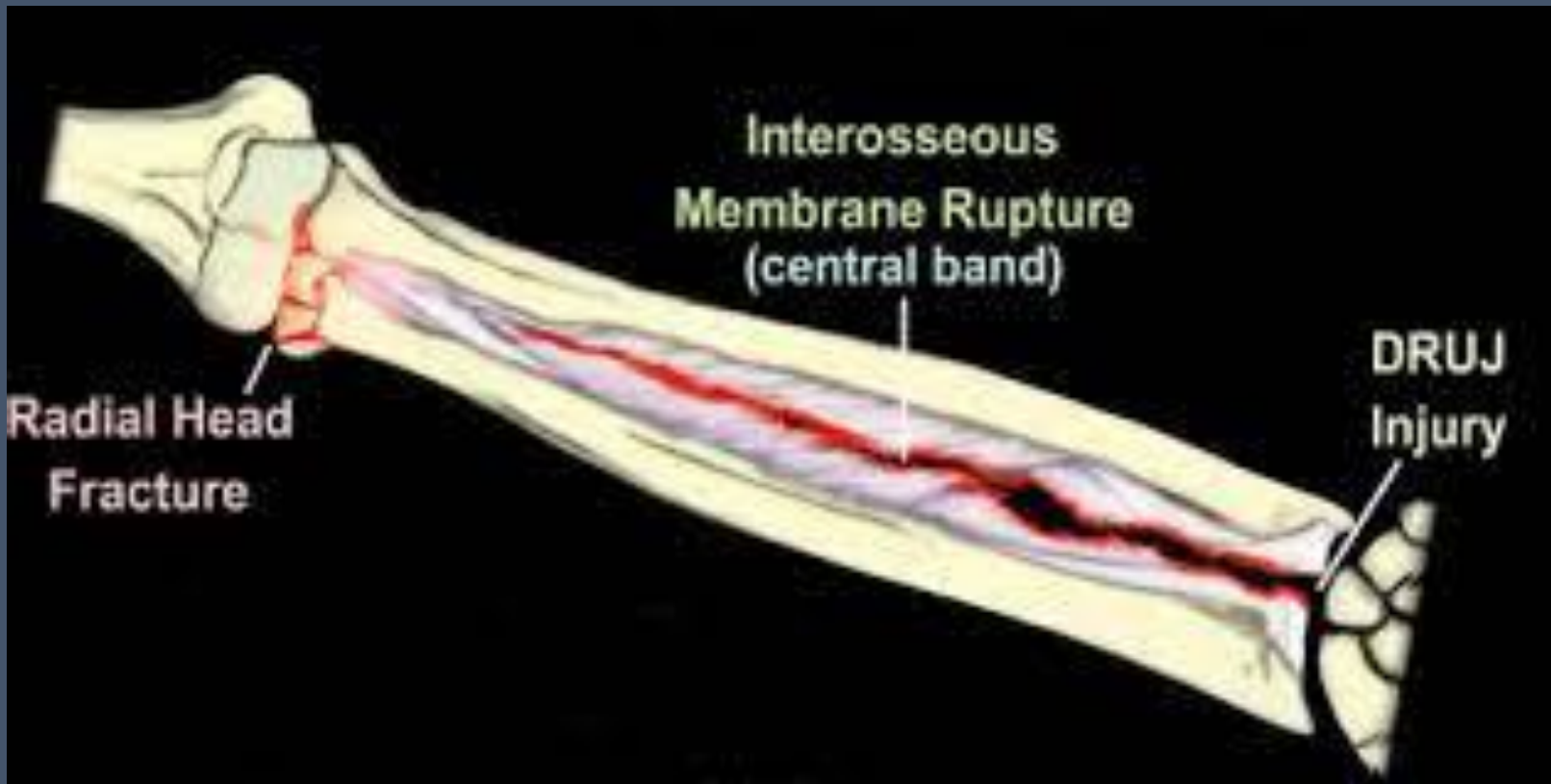
Złamanie Gellaziego

M 1.27 pociągnięcie przez maszynę do oklejania okien



Złamanie Essex-Lopresti: złamanie głowy kości promieniowej, rozerwanie błony międzykostnej, uszkodzenie stawu promieniowo-nadgarstkowego dalszego

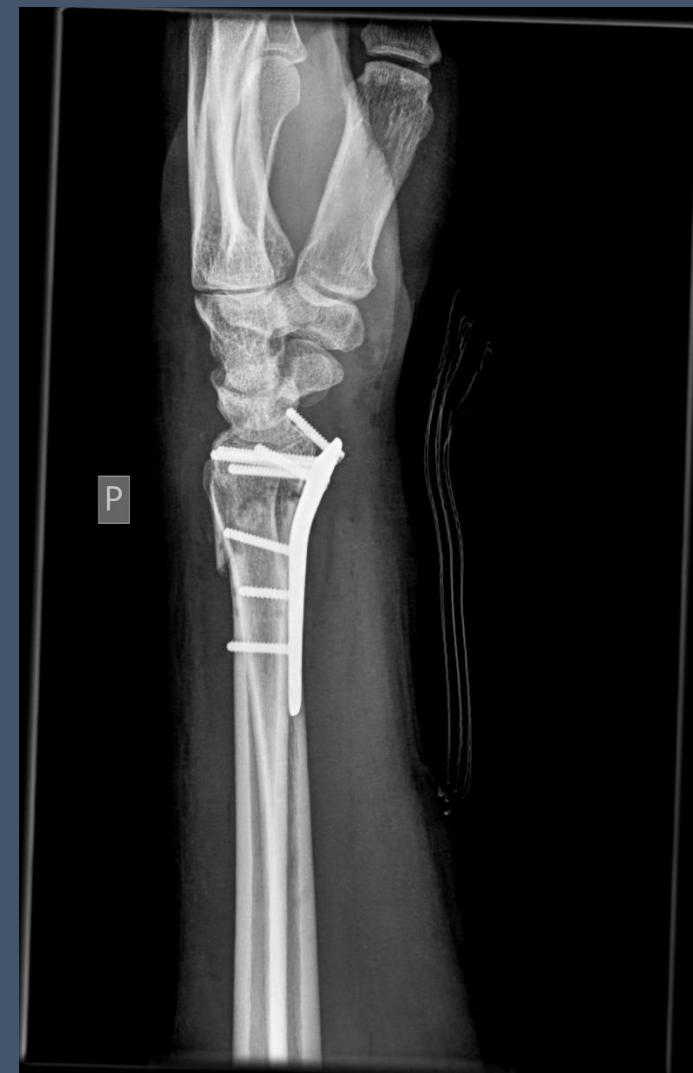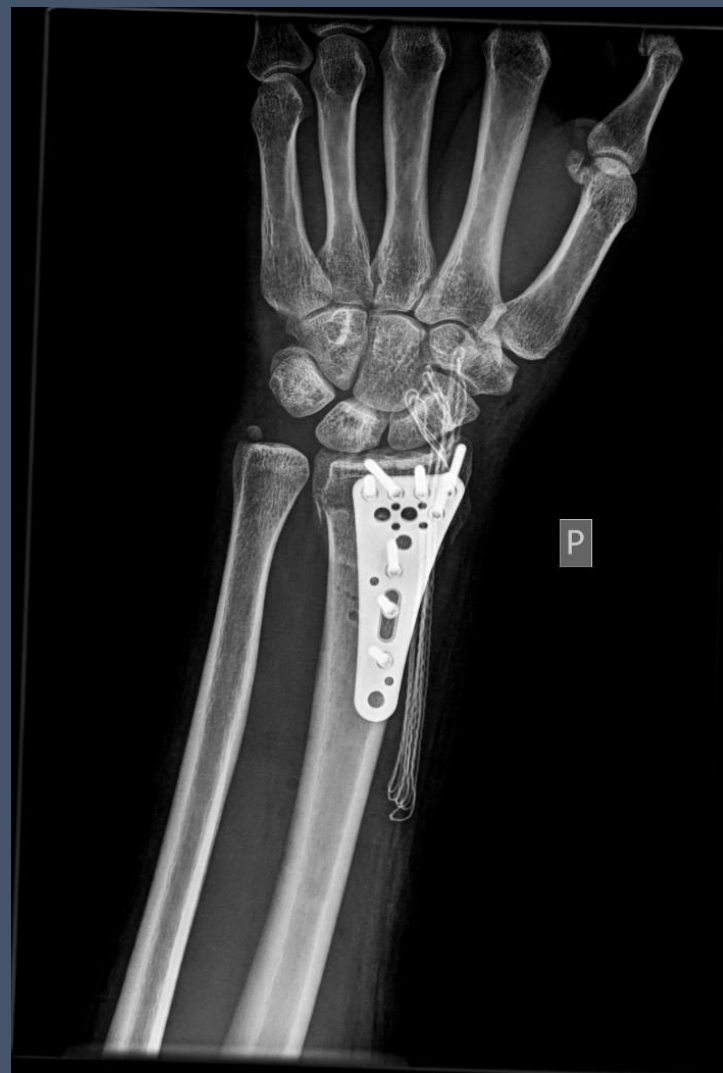Peter Gordon Lawrence Essex-Lopresti [FRCS Ed.](#) (1916 – 13 June 1951)



<https://encrypted-tbn0.gstatic.com/images?q=tbn:ANd9GcTaka52IgbVgLwDowu-sRMfDzX9UG2epgooiQ&usqp=CAU>

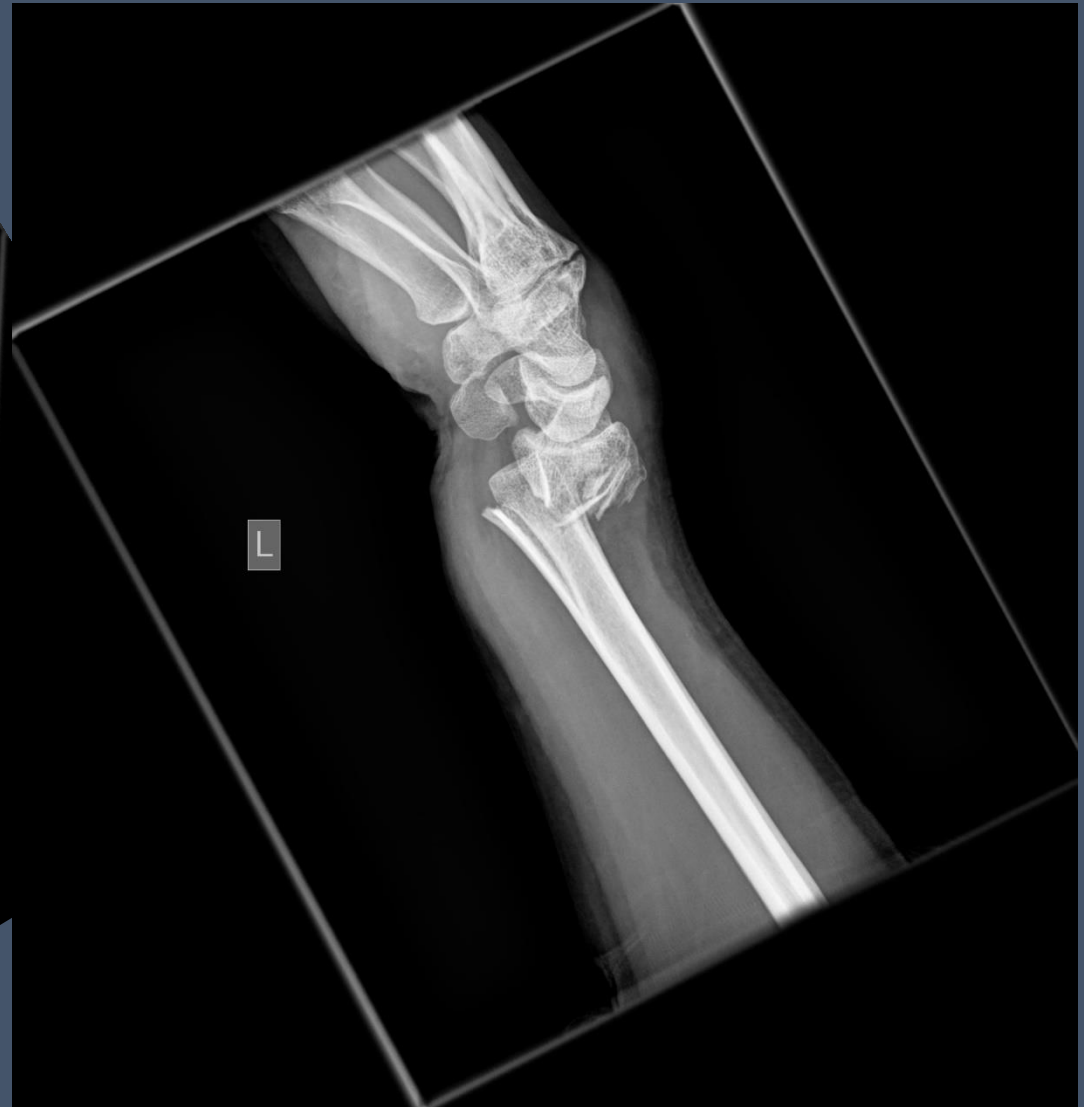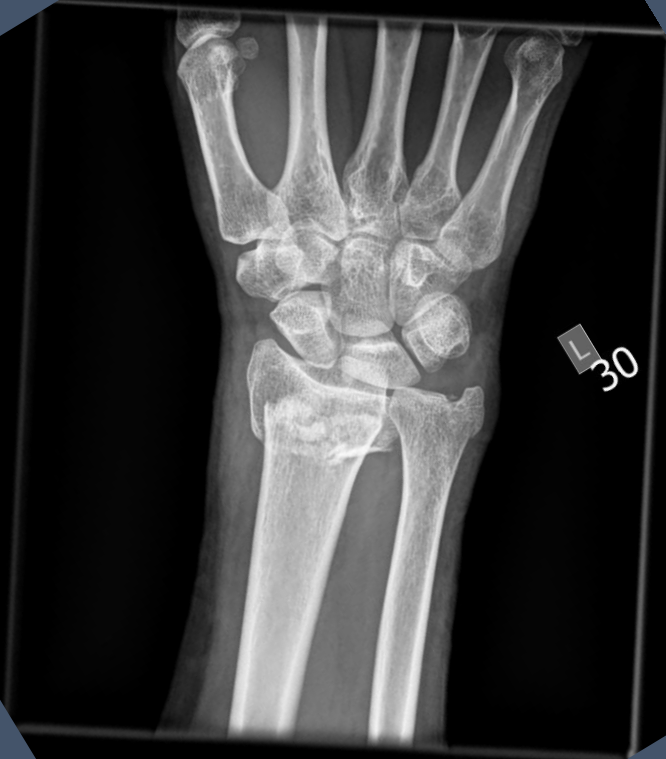https://www.google.com/imgres?imgurl=https%3A%2F%2Fnabilebraheim.files.wordpress.com%2F2019%2F01%2Frad.png%3Fw%3D548%26h%3D275&tbid=c8G7UjG5ntZm_M&vet=12ahUKewjpp-38j-P9AhXHTCoKHbkMBssQMygKegUIARDAAQ..i&imgrefurl=https%3A%2F%2Fnabilebraheim.wordpress.com%2F2019%2F01%2F23%2Ffracture-of-the-radial-head-essex-lopresti%2F&docid=wal8yx5jKLPKuM&w=548&h=274&q=Essex%20Lopresti&client=firefox-b-e&ved=2ahUKewjpp-38j-P9AhXHTCoKHbkMBssQMygKegUIARDAAQ

Złamanie DKKP – kontrola po zabiegu



Złamanie DKKP

KI.43 Upadek jednopoziomowy na ulicy

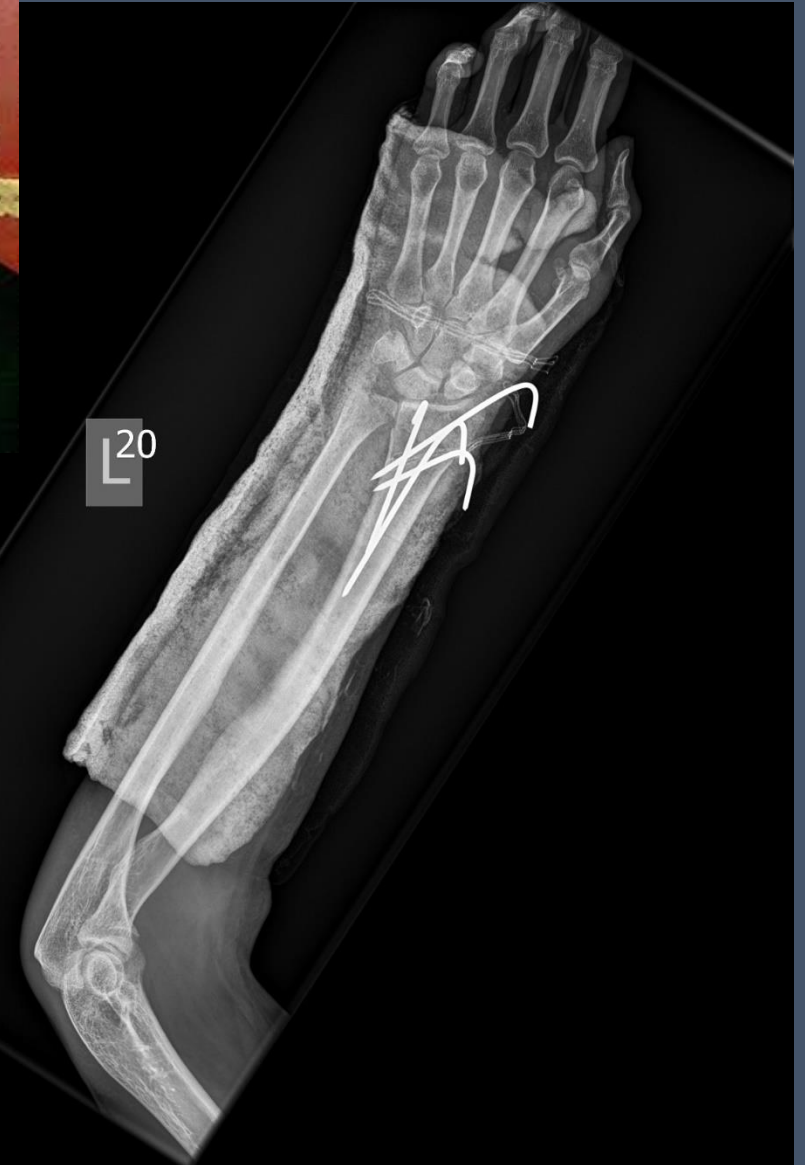
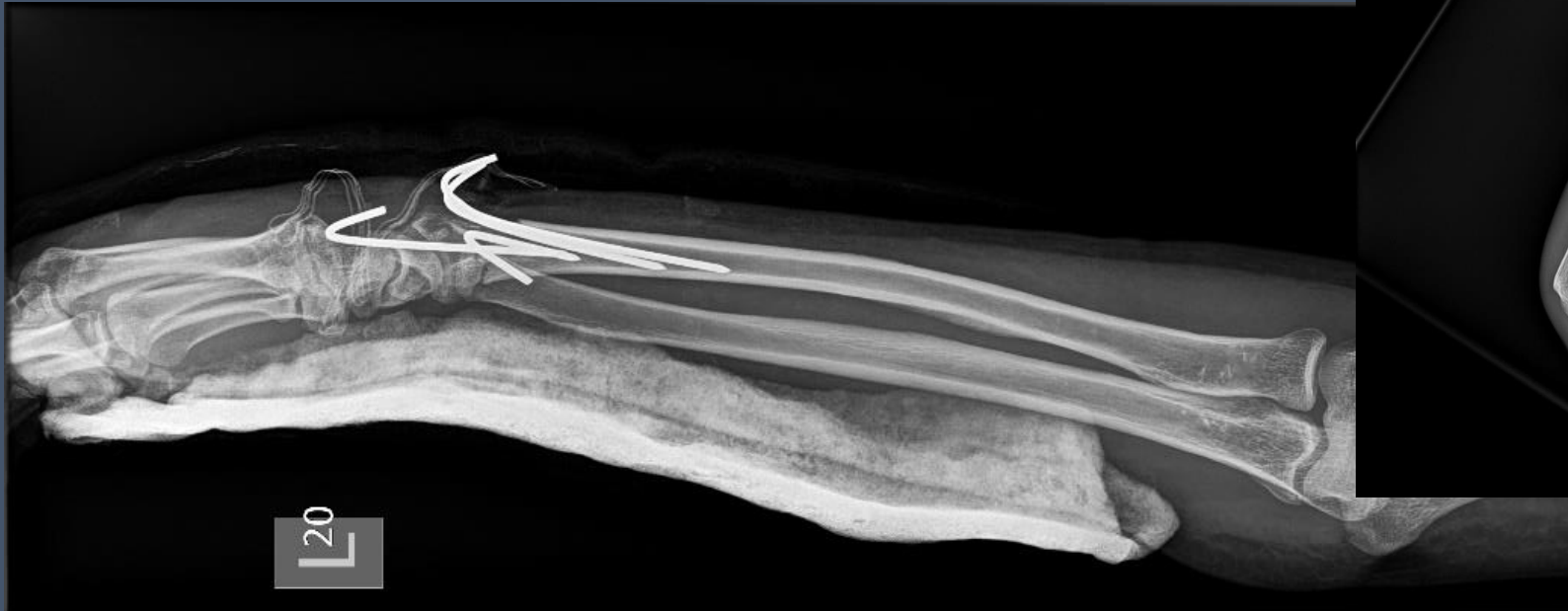
Złamanie DKKP - kontrola po operacji

Adalbert Ibrahim Kapandji (1928-2019)



https://www.google.com/imgres?imgurl=https%3A%2F%2F11imgstatemec%2Ffi%2Fprofile.image%2F280000751259656-1443768789854_Q512%2FAdalbert-Kapandji.jpg&tbnid=Mck2Ct6z076LxM&vet=12ahUKEwjWgY_tn-P9AhUrDBAIHU2pCUUQMygAegUIARCLAg..i&imgrefurl=https%3A%2F%2Fwww.researchgate.net%2Fprofile%2FAdalbert-Kapandji&docid=Xbwvoyi63OaHQM&w=512&h=512&q=Adalbert%20Ibrahim%20Kapandji&client=firefox-b-e&ved=2ahUKEwjWgY_tn-P9AhUrDBAIHU2pCUUQMygAegUIARCLAg



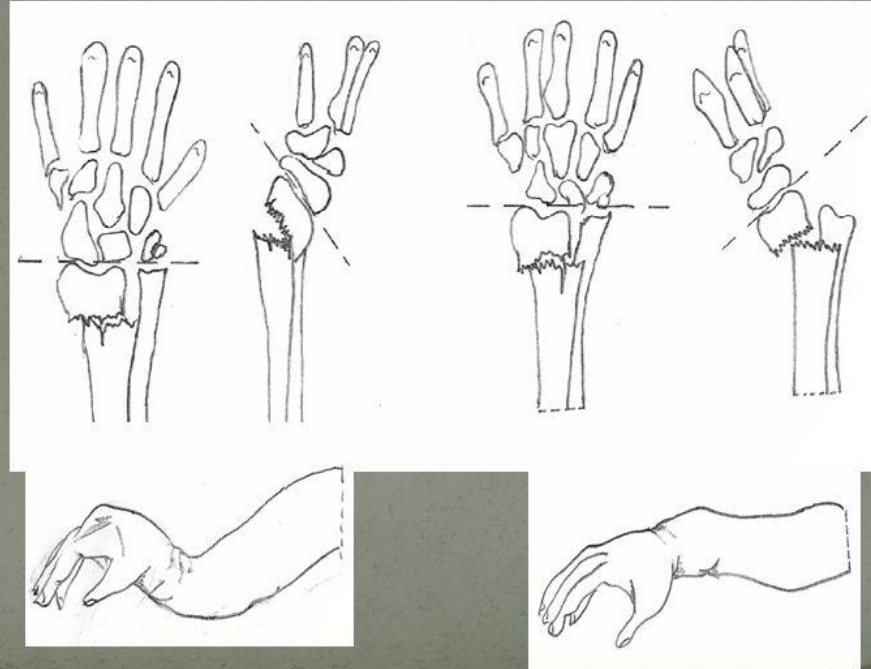
Złamanie DKKP Collesa vs Smitha

Robert William Smith (1807-1873)



<https://litfl.com/wp-content/uploads/2018/03/Robert-William-Smith.jpg>

Złamanie kości promieniowej w miejscu typowym:
a – złamanie Collesa; b – złamanie Smitha



<https://slideplayer.pl/slide/10097634/32/images/20/Z%C5%82amanie+ko%C5%9Bci+promieniowej+w+miejscu+typowym%3A+a+%E2%80%93+z%C5%82amanie+Collesa%3B+b+%E2%80%93+z%C5%82amanie+Smitha.jpg>

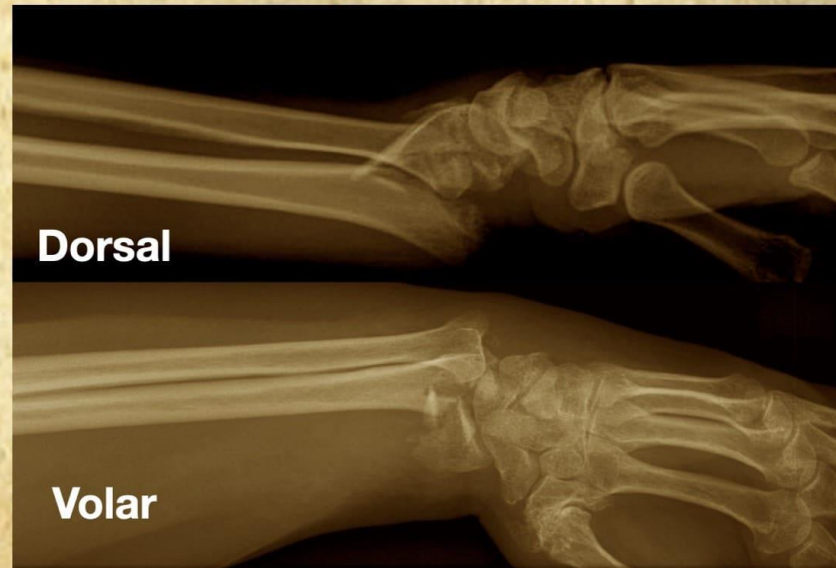Złamanie DKKP Bartona

John Rhea Barton IV 1794 – 1 | 1871



<https://litfl.com/wp-content/uploads/2020/10/John-Rhea-Barton-1794-1871-150.jpeg>

BARTON FRACTURE

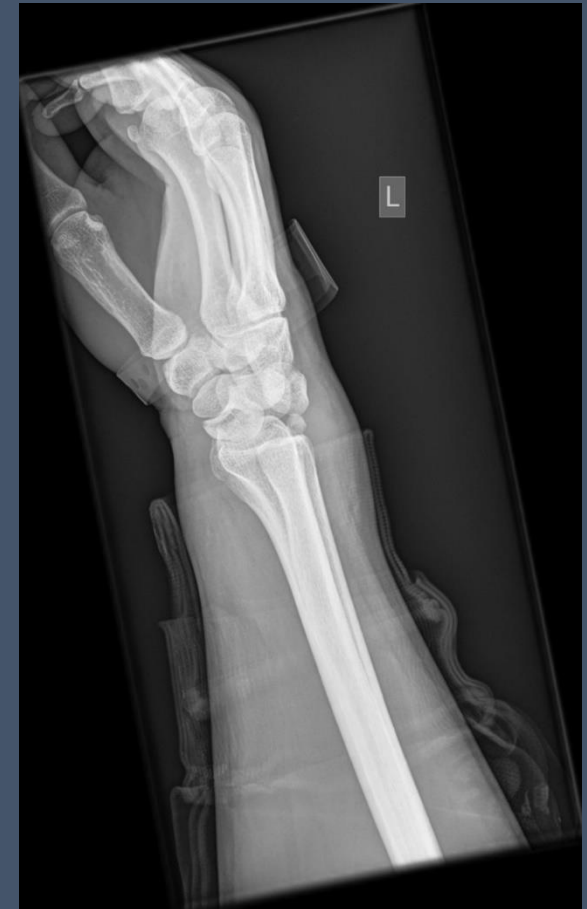
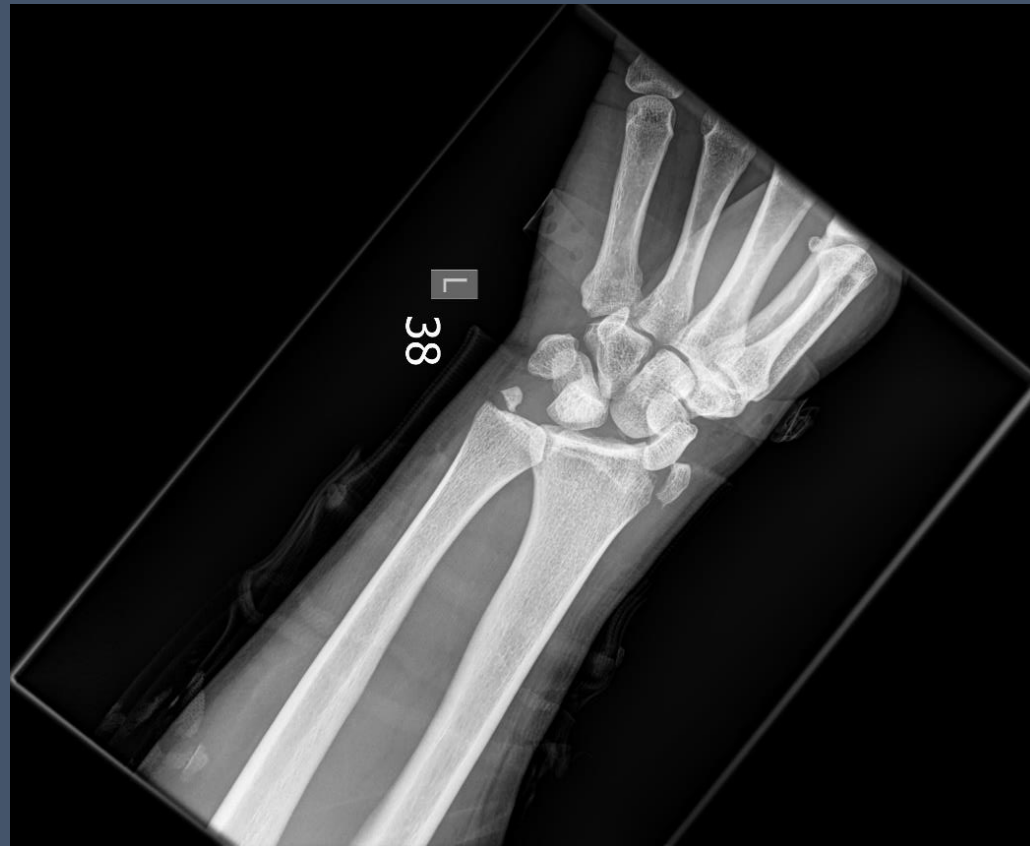
eponymictionary

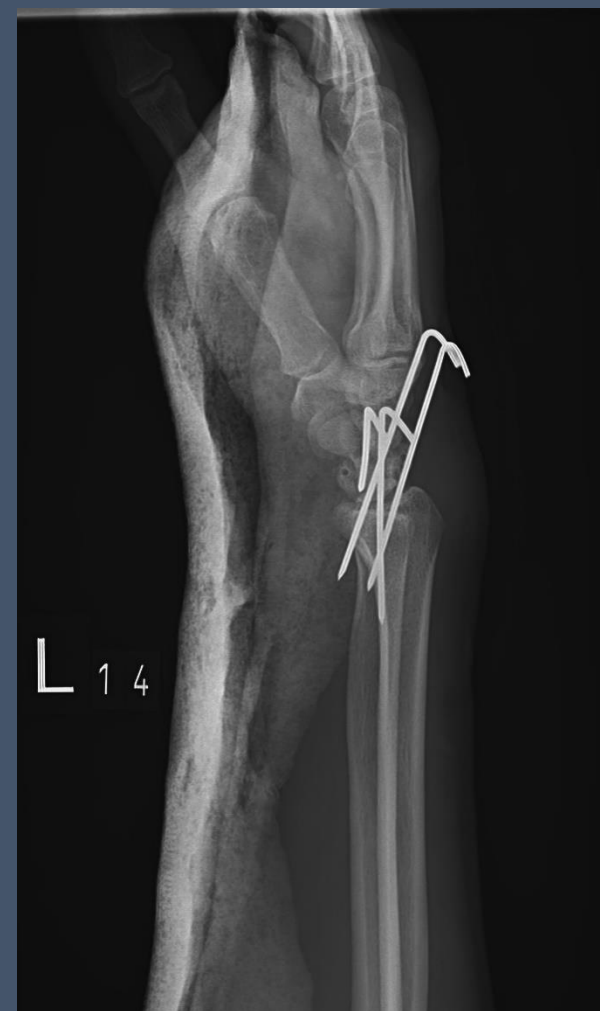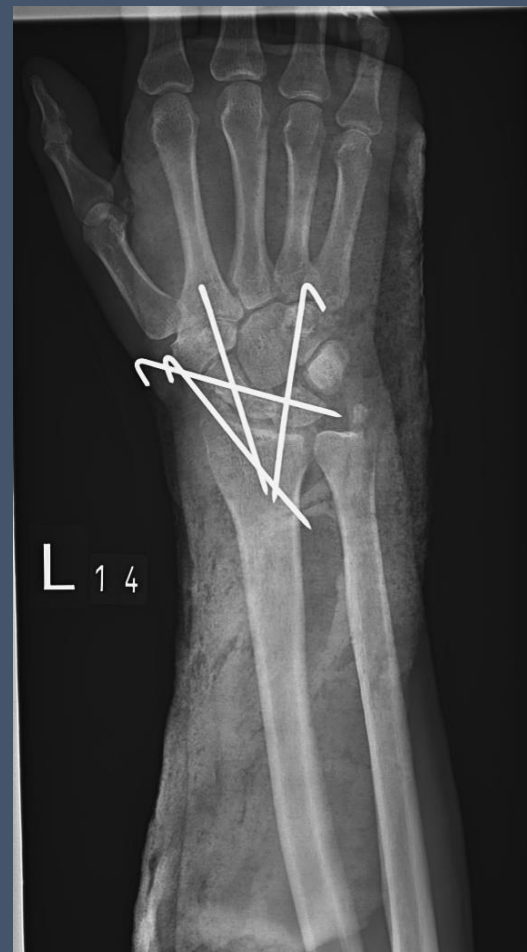<https://litfl.com/wp-content/uploads/2020/09/Barton-fracture-dorsal-volar-1200.jpg>

Zwichnięcie kości księżycowatej z dłoniowo-łokciowym przemieszczeniem, kości łódeczkowatej z promieniowym przemieszczeniem. Złamanie wyrostka rylcowatego kości promieniowej i wyrostka rylcowatego kości łokciowej.

M I.34 upadek z drabiny

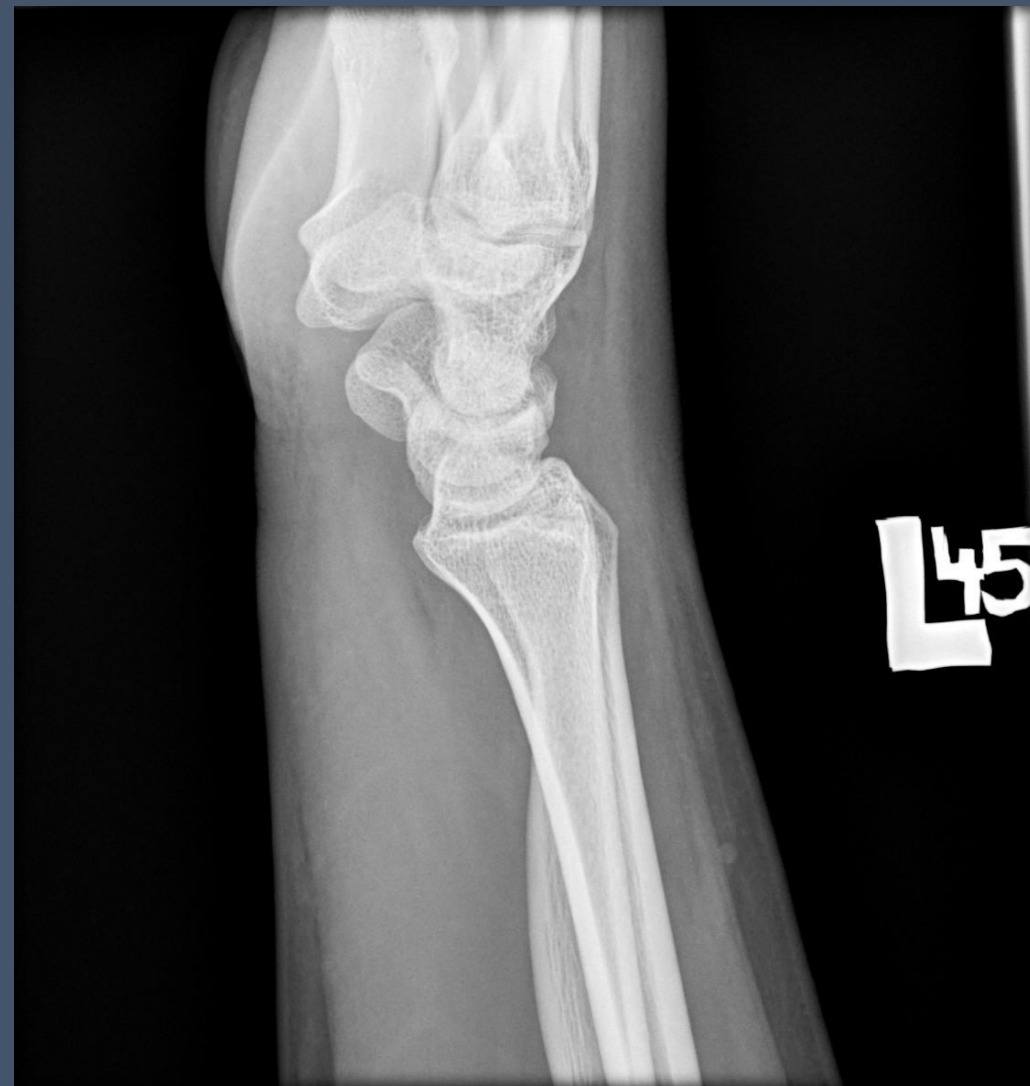
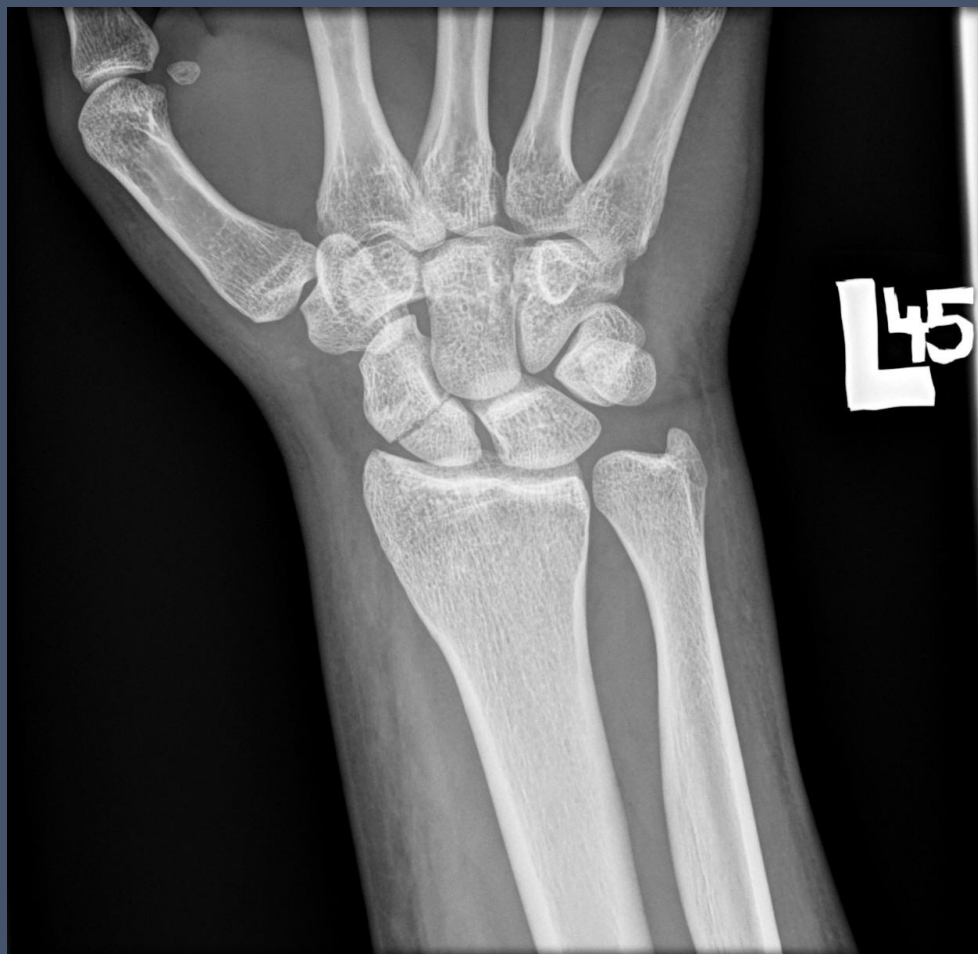


Kontrola po nastawieniu i stabilizacji

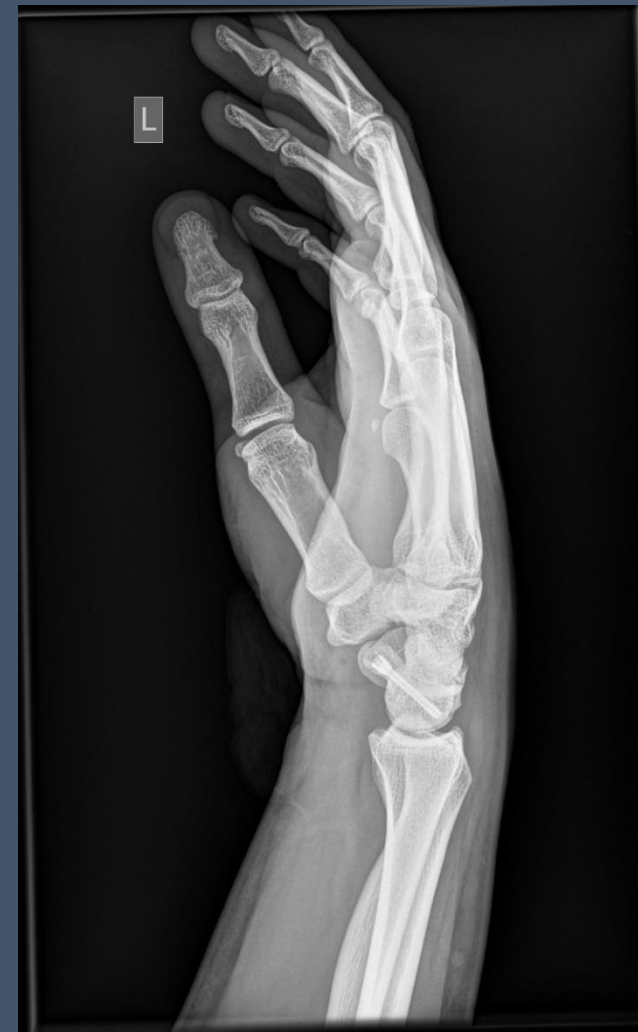
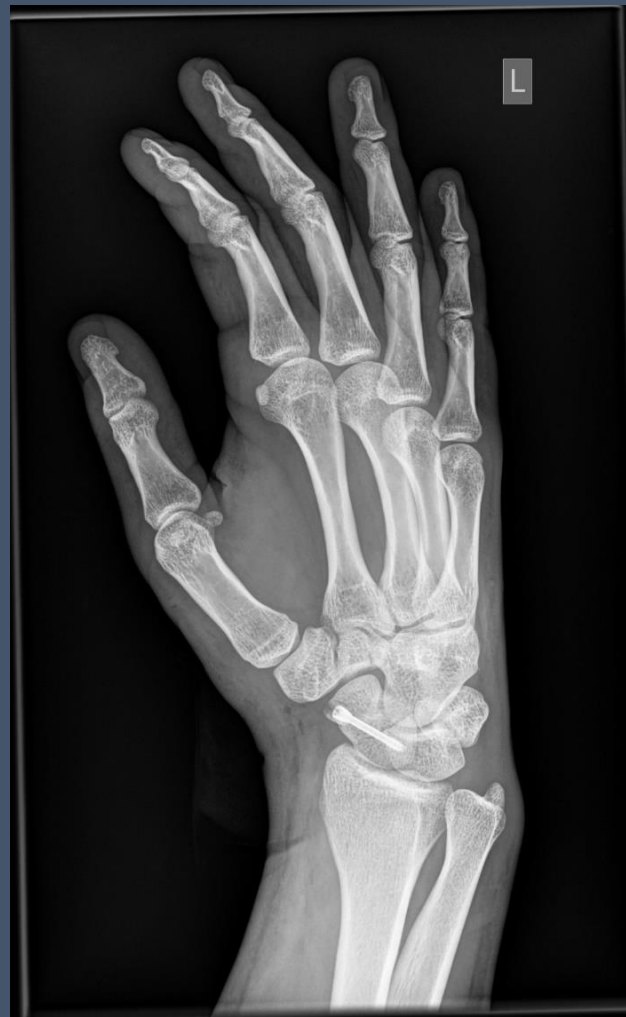
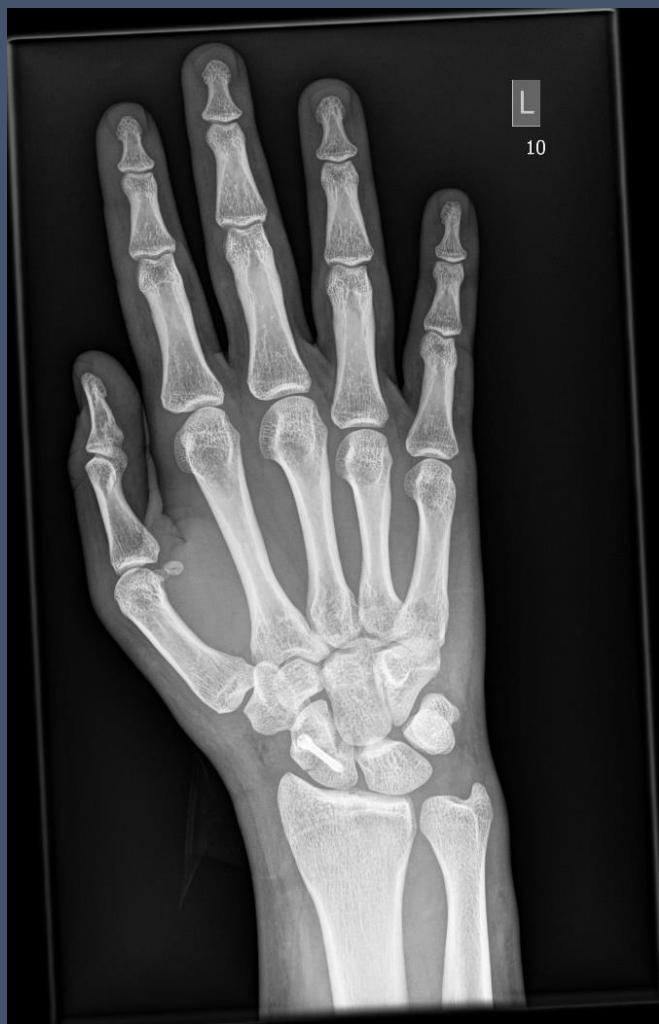Złamanie kości łódeczkowatej

M I. 29 Upadek na schodach



Złamanie kości łódeczkowatej – kontrola po operacji



Replantacja

Wskazania : amputacja ręki (kończyny górnej)

kciuka

kilku palców

u dzieci

Przeciwwskazania

Bezwzględne : ratowanie życia

istotne schorzenia współistniejące

Względne: znaczne uszkodzenie

mechanizm: awulsja, zmiżdżenie

przekroczenie limitu czasu

nieprawidłowe zabezpieczenie

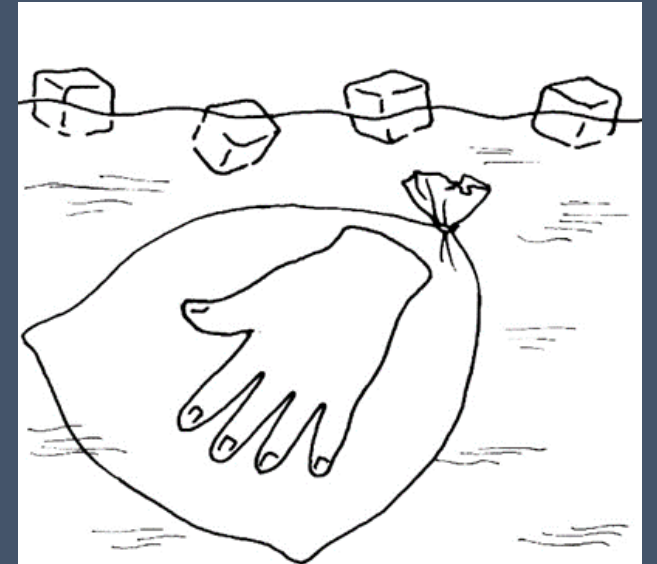
choroby współistniejące, używki, wiek

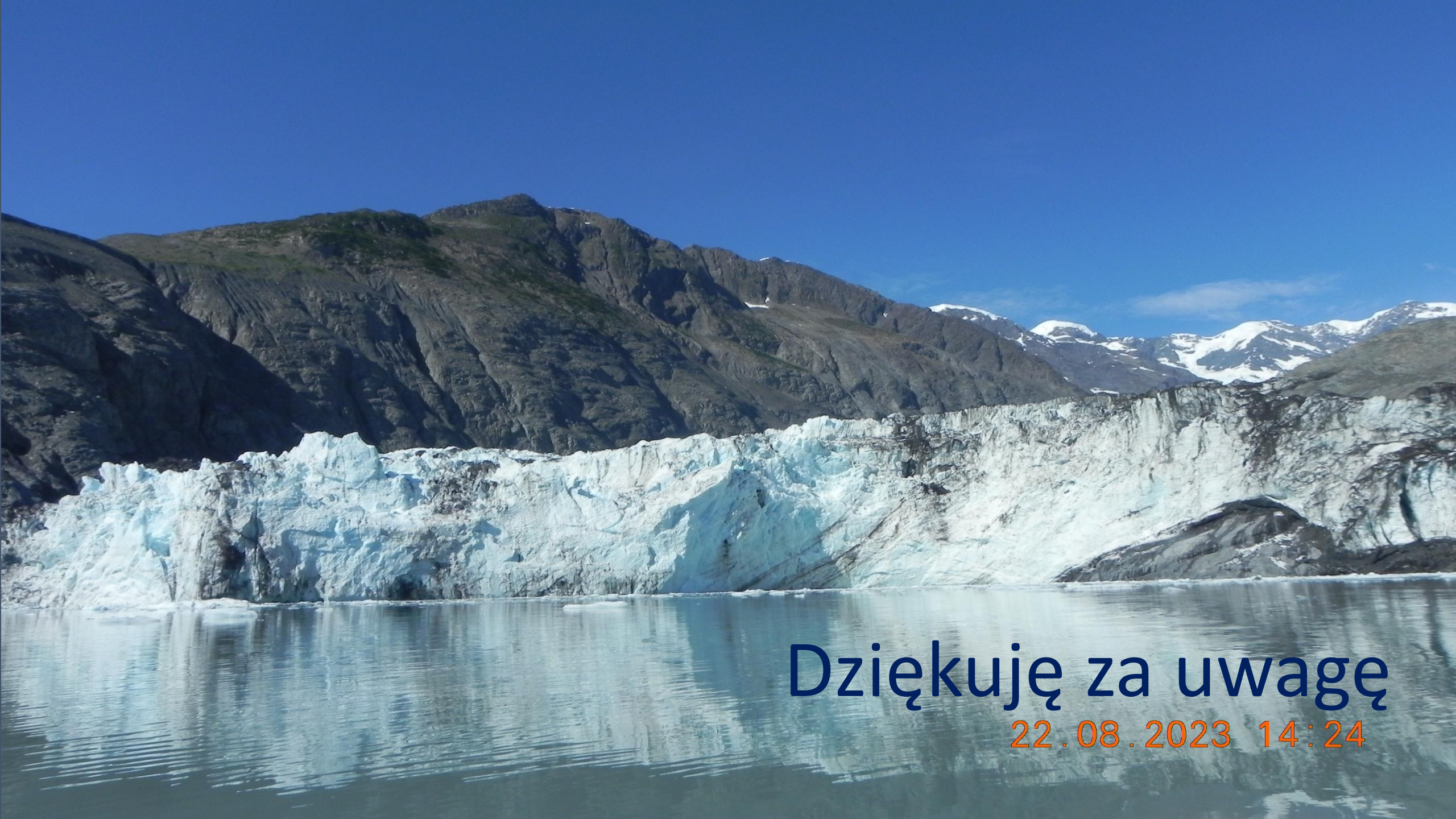Replantacja

Zimne niedokrwienie
mięśnie – 8 godz. bez -12(24) godz.

Ciepłe niedokrwienie
mięśnie – 4 -6godz.

Kolejność: kości, nerwy/ścięgna/mięśnie/żyły, tętnice





Dziękuję za uwagę

22.08.2023 14:24