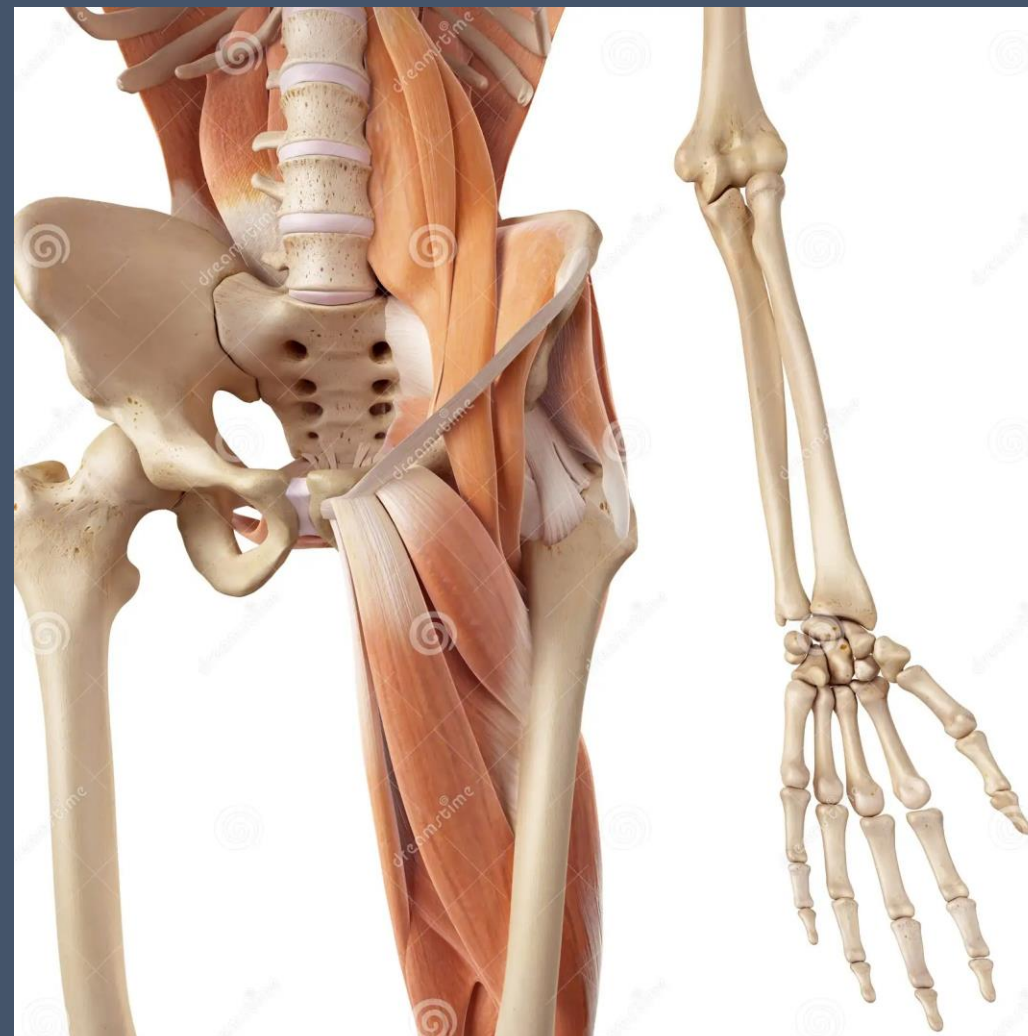



Urazy kończyn dolnych u osób dorosłych

Dr n. med. Marcin Bednarek
II Katedra Chirurgii Ogólnej UJ CM

Obręcz biodrowa

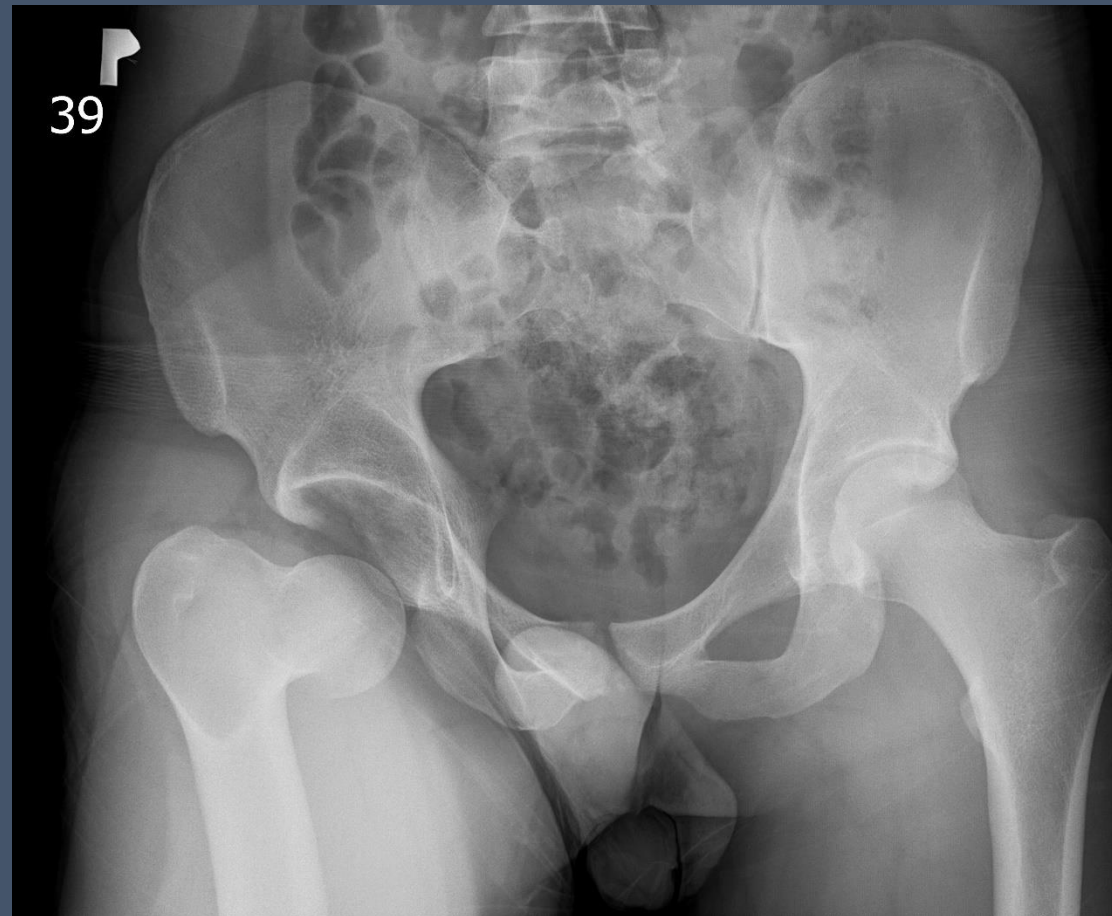


<https://thumbs.dreamstime.com/z/biodra-i-nogi-mi%C4%99%C5%9Bnie-56286488.jpg>

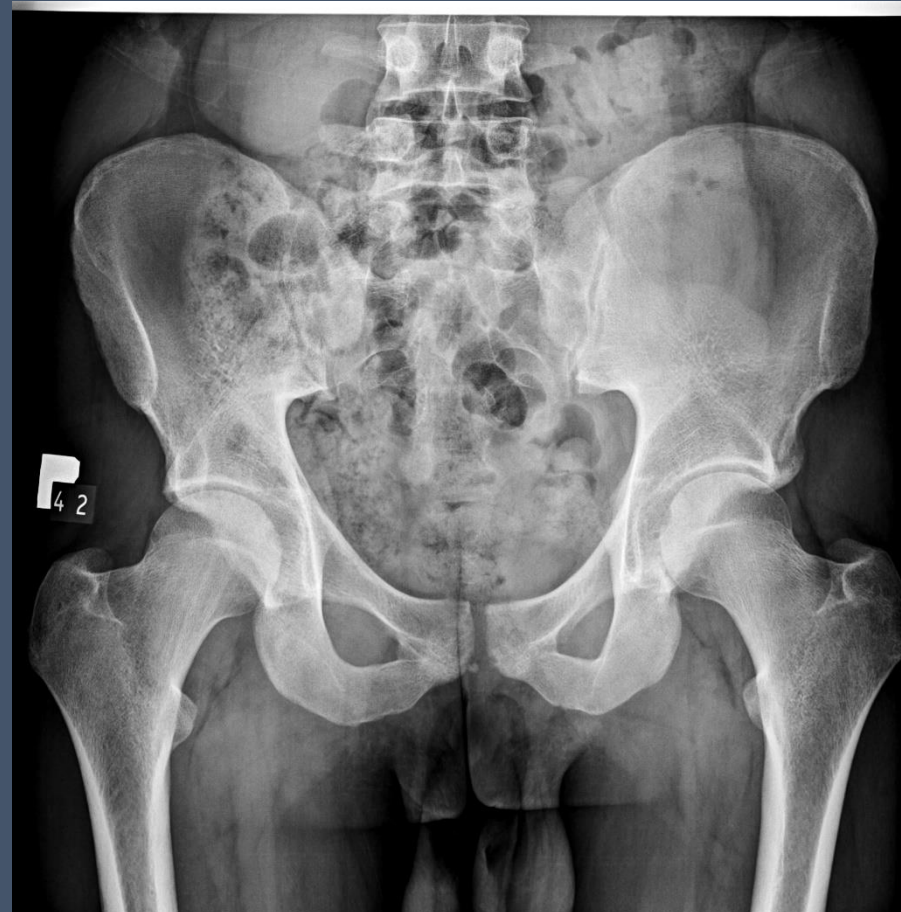dreamstime.com

ID 56286488 © Sebastian Kaulitzki

Zwichnięcie stawu biodrowego

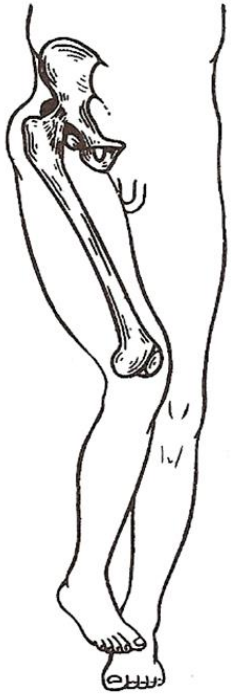

Zwichnięcie stawu biodrowego - kontrola



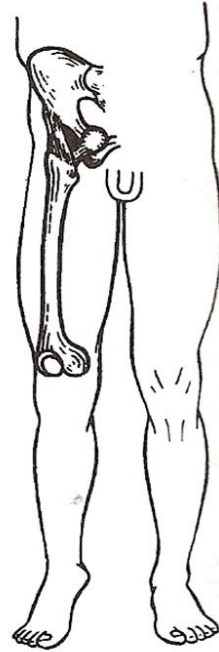
Zwichnięcie stawu biodrowego

Tylne



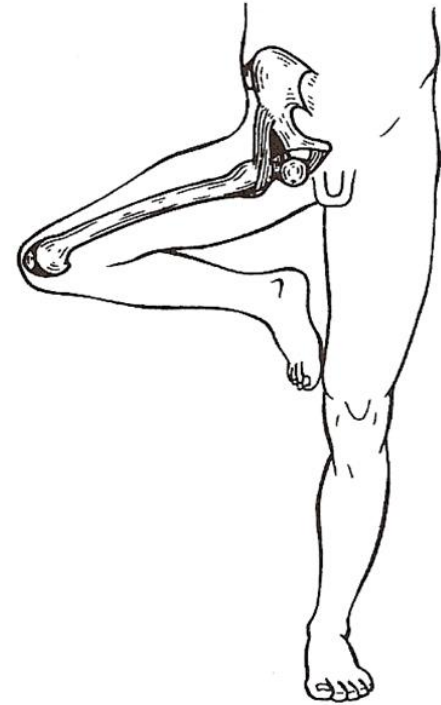
Ryc. 27-54. Ustawienie kończyny dolnej przy zwichnięciu biodrowym stawu biodrowego.

Przednie



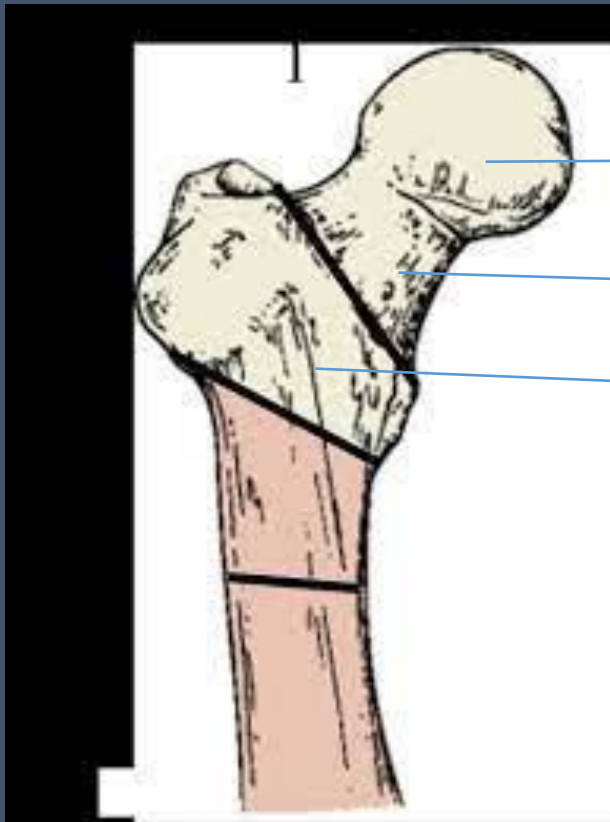
Ryc. 27-58. Ustawienie kończyny dolnej w przypadku łonowego zwichnięcia stawu biodrowego.

Zastonowe



Ryc. 27-60. Ustawienie kończyny dolnej w przypadku zastonowego zwichnięcia stawu biodrowego.

Złamanie bliższego końca kości udowej



Głowa kości udowej

Szyjka kości udowej

Masyw przekrętarza

Złamanie bliższego końca kości udowej




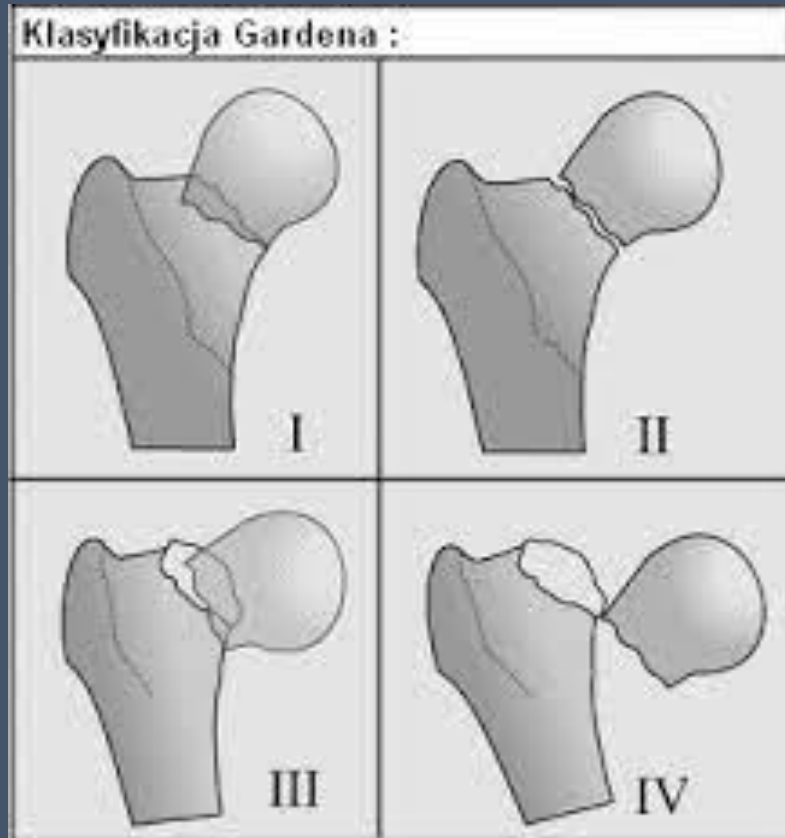
<https://www.google.com/imgres?imgurl=https%3A%2F%2Fdlyhjl6lts50.cloudfront.net%2Fapp%2Fuploads%2F2021%2F09%2FCauses-of-Falls-in-Elderly-Adults-.jpg&tbnid=-DqwFX6ypLaTKM&vet=12ahUKEwjUn5HXqfb9AhWNwSoKHQnnAI0QMMyg7egQIARA5..i&imgrefurl=https%3A%2F%2Fwww.caring.com%2Fcaregivers%2Ffall-prevention%2F&docid=dxElqSbUnXXFGM&w=2370&h=1264&itg=1&q=z%25%82amianie%20szyjki%20ko%25%9Bci%20udowej&hl=pl&client=firefox-b-e&ved=2ahUKEwjUn5HXqfb9AhWNwSoKHQnnAI0QMMyg7egQIARA5>



https://www.google.com/imgres?imgurl=https%3A%2F%2Fimages.fineartamerica.com%2Fimages-medium-large-5%2Felderly-man-injured-by-falling-paul-rapsonscience-photo-library.jpg&tbnid=3FVmZ4CBuQeCtM&vet=10CA0QxiAoAWoXChMlzMzU9ar2_QIVAAAAAB0AAAAEAY..i&imgrefurl=https%3A%2F%2Ffineartamerica.com%2Ffeatured%2Felderly-man-injured-by-falling-paul-rapsonscience-photo-library.html&docid=pT6OvLPMfiPnbM&w=599&h=900&itg=1&q=z%25%82amianie%20szyjki%20ko%25%9Bci%20udowej&hl=pl&client=firefox-b-e&ved=0CA0QxiAoAWoXChMlzMzU9ar2_QIVAAAAAB0AAAAEAY

Złamanie szyjki kości udowej

Robert Symon Garden (1910 -1982)

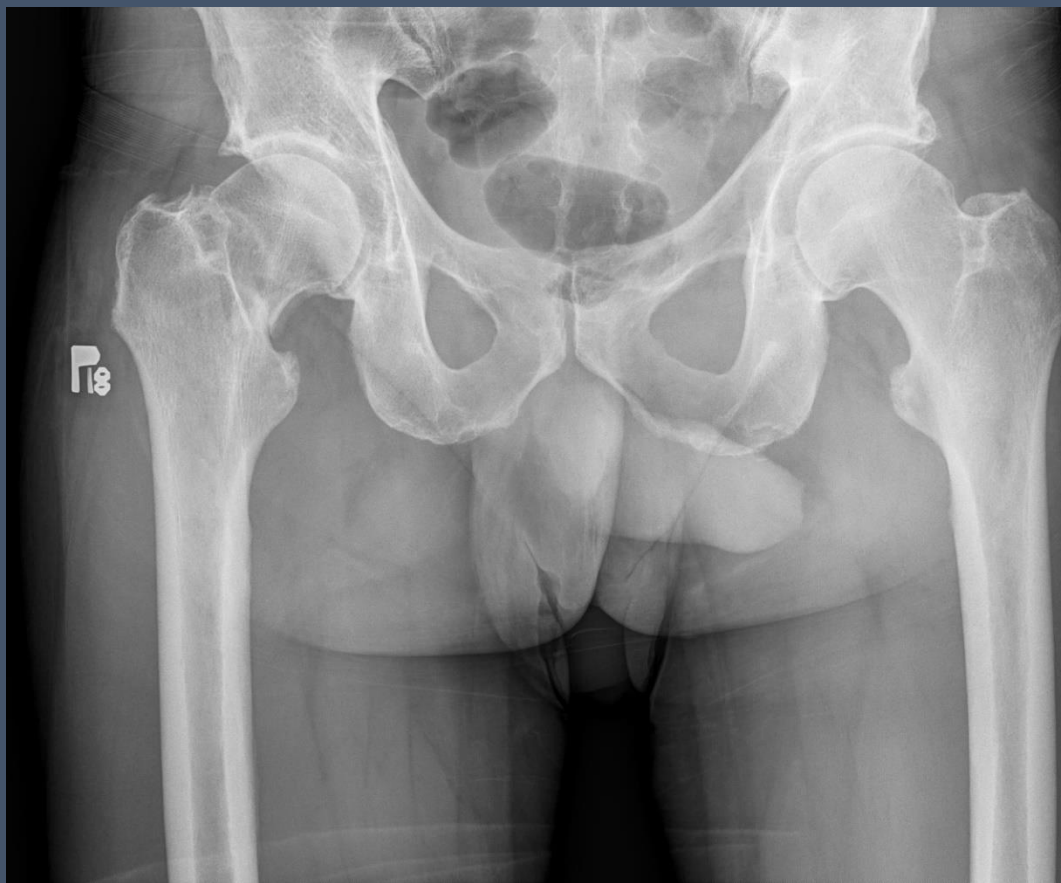
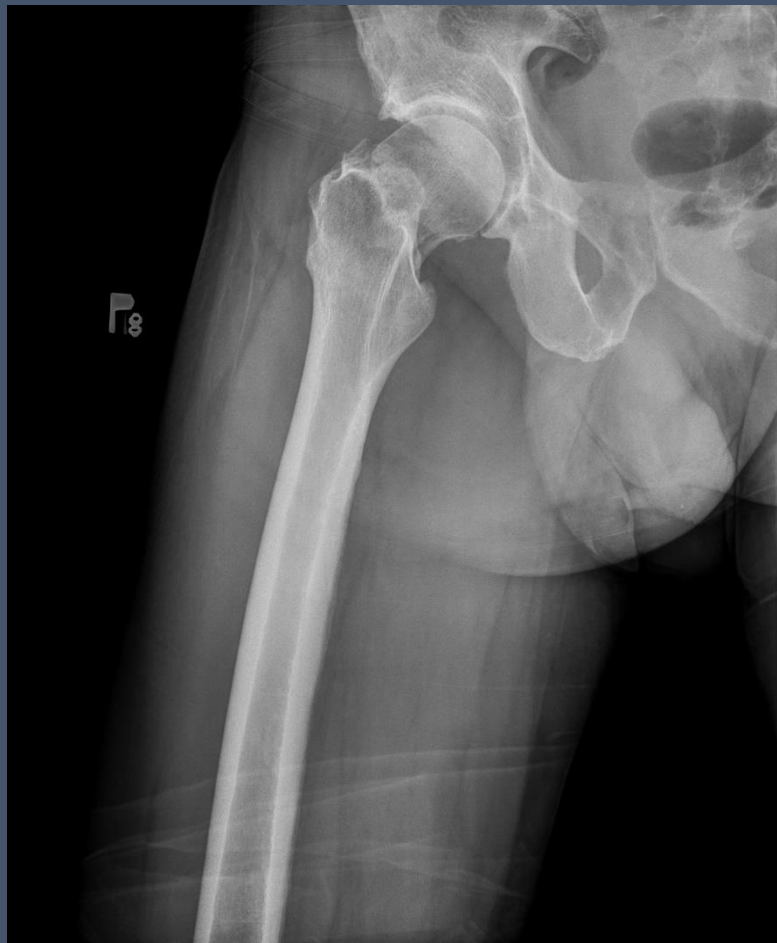
<https://www.google.com/imgres?imgurl=https%3A%2F%2Fflitfl.com%2Fwp-content%2Fuploads%2F2018%2F12%2FRobert-Symon-Garden-1910-1982.jpeg&tbid=cR0bHz7wzXGYgM&vet=12ahUKEwjt27eGofb9AhUPxioKHSk4CwIQMygAegQIARA4..i&imgrefurl=https%3A%2F%2Fflitfl.com%2Frobert-symon-garden%2F&docid=KXrM0-ZSylXKTM&w=300&h=400&q=Robert%20Symon%20Garden&client=firefox-b-e&ved=2ahUKEwjt27eGofb9AhUPxioKHSk4CwIQMygAegQIARA4>

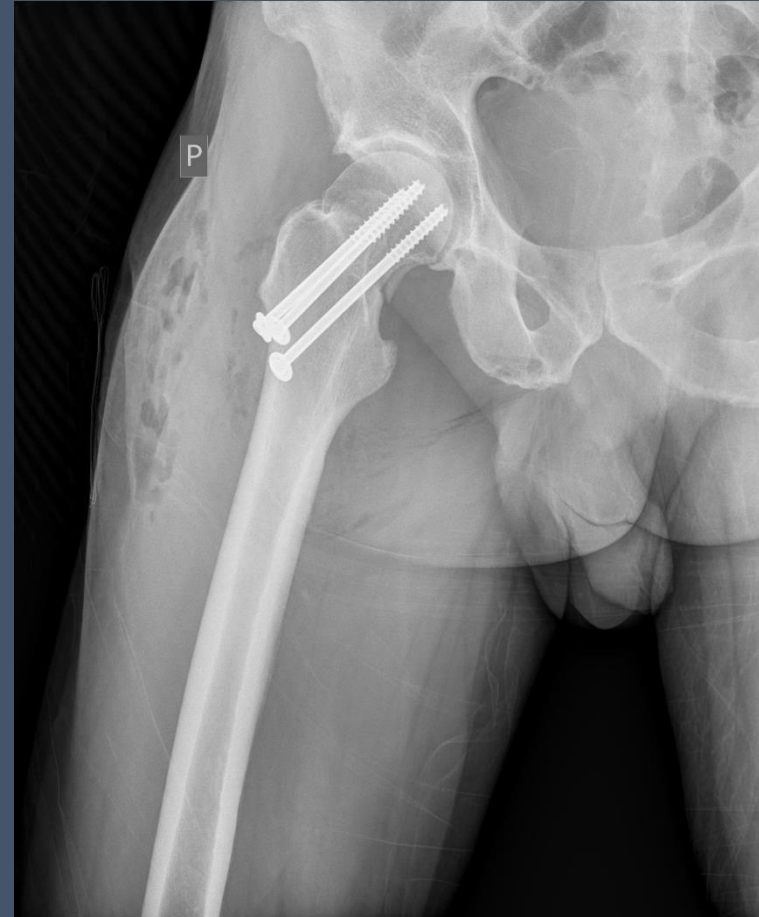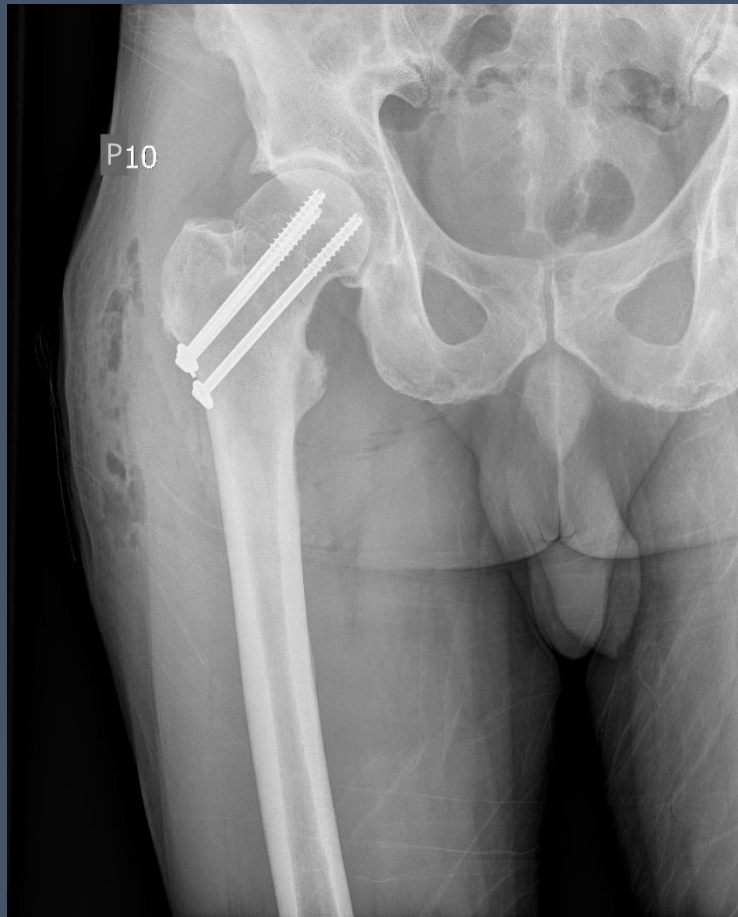https://www.google.com/imgres?imgurl=x-raw-image%3A%2F%2F2Fe2ca9fd7156dff1b8a0984ec8f5b051686e57f1b4713f305062fa54bf6ccfe42&tbid=G_9tFdefyuJqIM&vet=10CAQQxiAoBmoXChMikPv226H2_QIVAAAAAB0AAAAEAY..i&imgrefurl=https%3A%2F%2Fwww.researchgate.net%2Fprofile%2FJan_Poszeczynski%2Fpublication%2F327212045_ASSESSMENT_OF_HIP_JOINT_FUNCTION_AFTER_FEMORAL_NECK_FRACTURE_FIXATION_WITH_TWO_CANNULATED_COMPRESSION_SCREWS%2F&links%2F5b804e7ca6fdcc5f8b647ac1%2FASSESSMENT-OF-HIP-JOINT-FUNCTION-AFTER-FEMORAL-NECK-FRACTURE-FIXATION-WITH-TWO-CANNULATED-COMPRESSION-SCREWS.pdf&docid=ehsFmc4RO9OLQM&w=298&h=317&itg=1&q=z%25%82amanie%20szyjki%20ko%25%9Bci%20udowej&client=firefox-b-e&ved=OCAQQxiAoBmoXChMikPv226H2_QIVAAAAAB0AAAAEAY

Złamanie szyjki kości udowej

M I.54 upadek z rusztowania

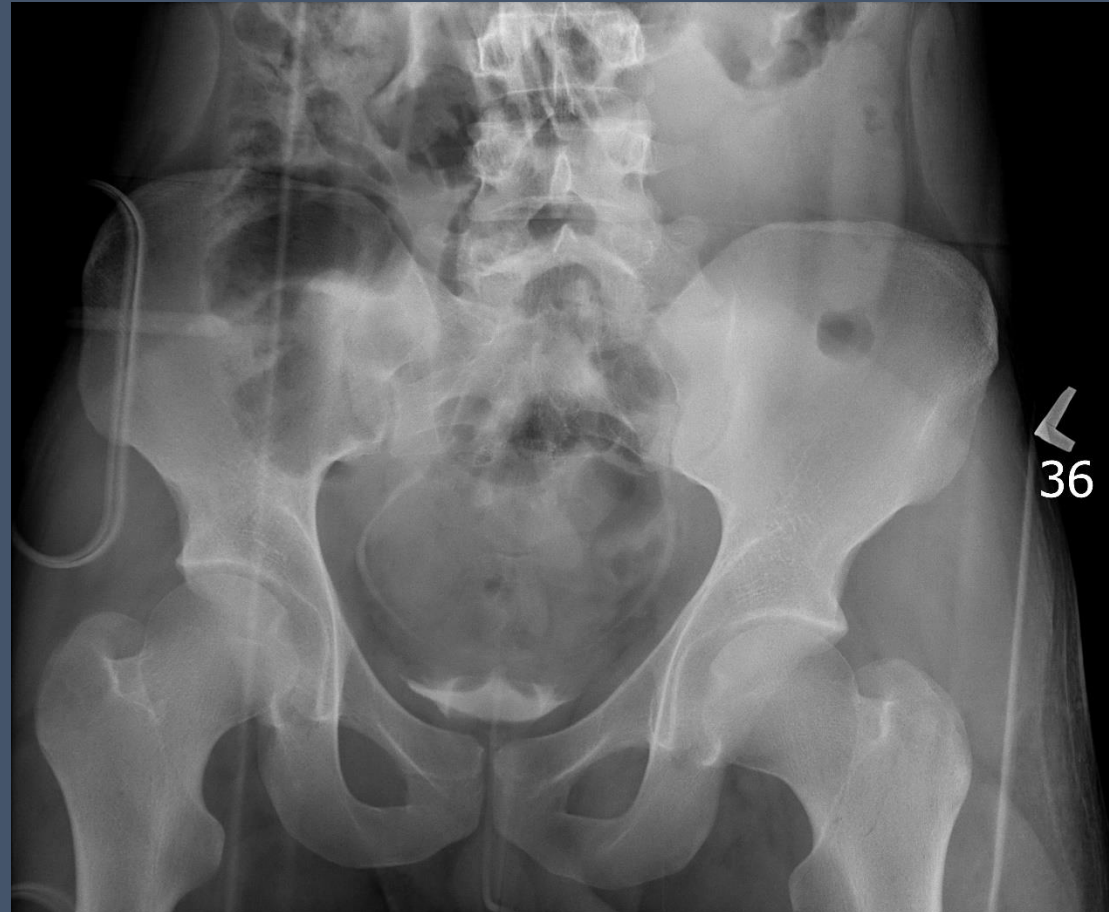

Złamanie szyjki kości udowej – kontrola po operacji

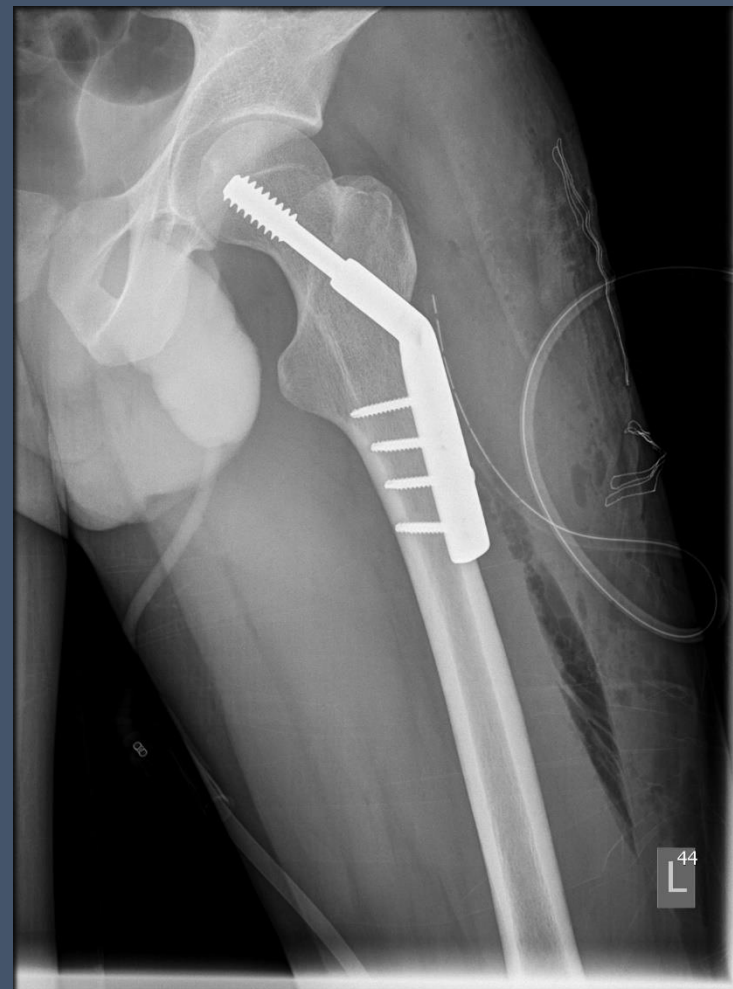
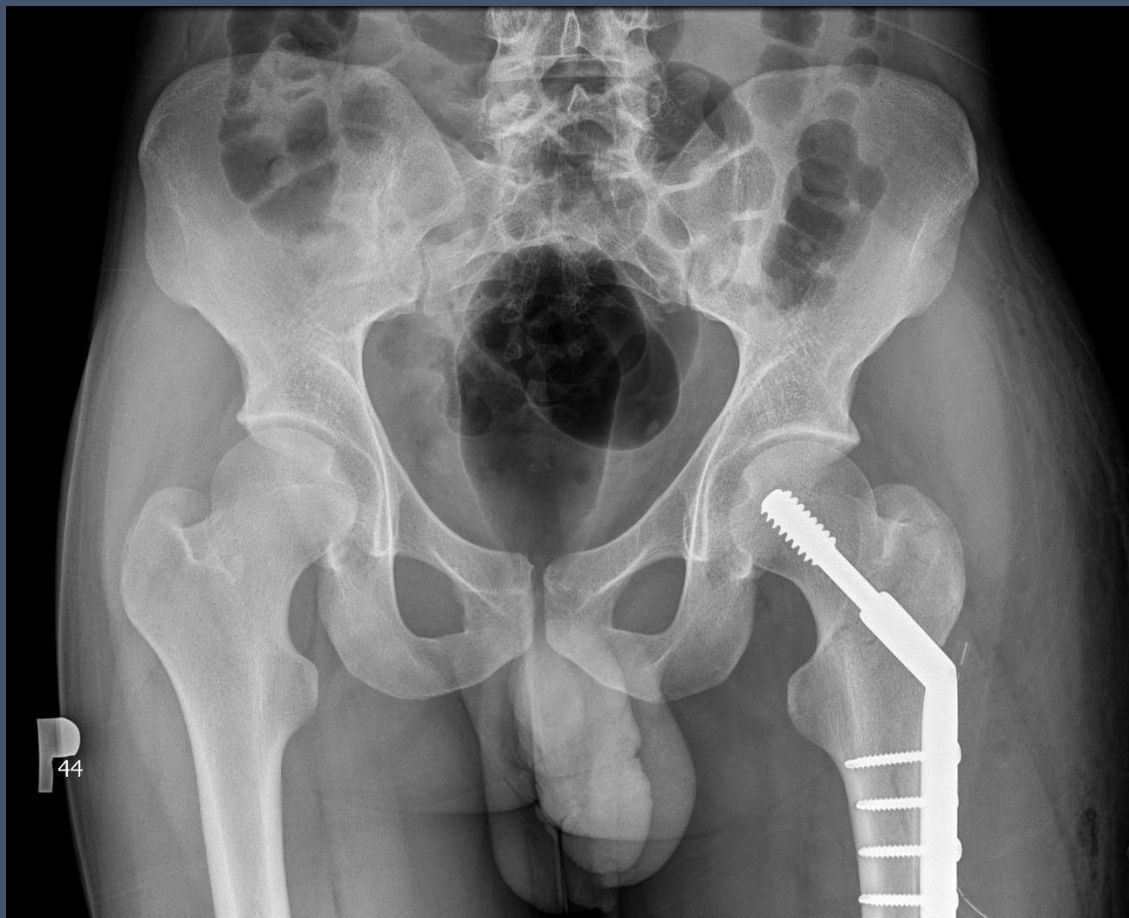
Złamanie szyjki kości udowej

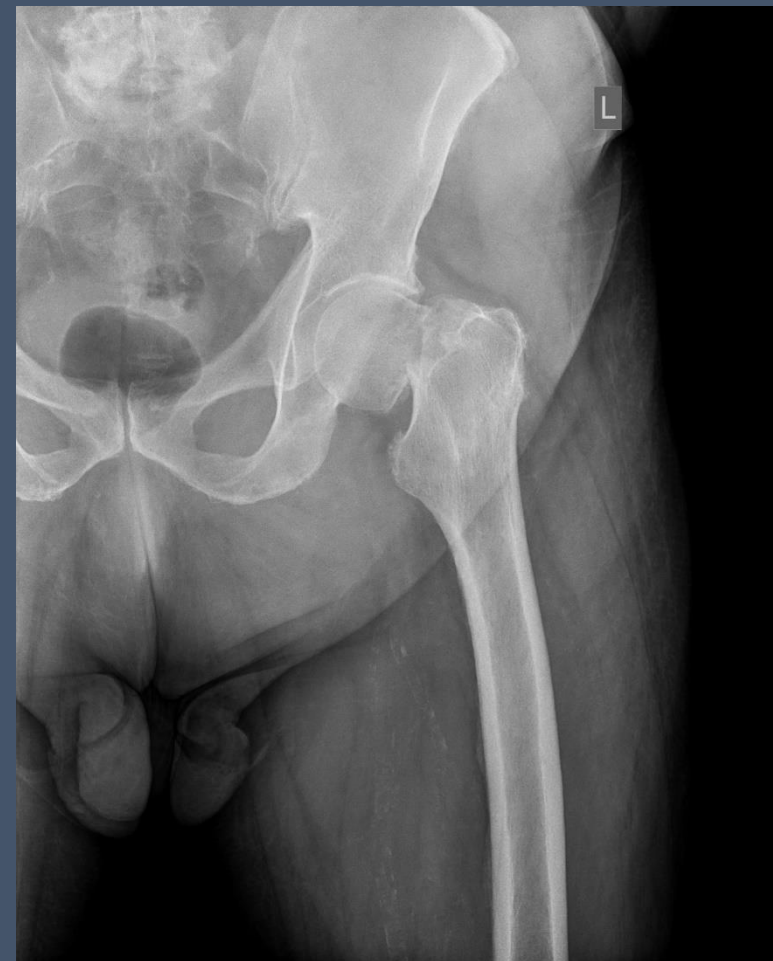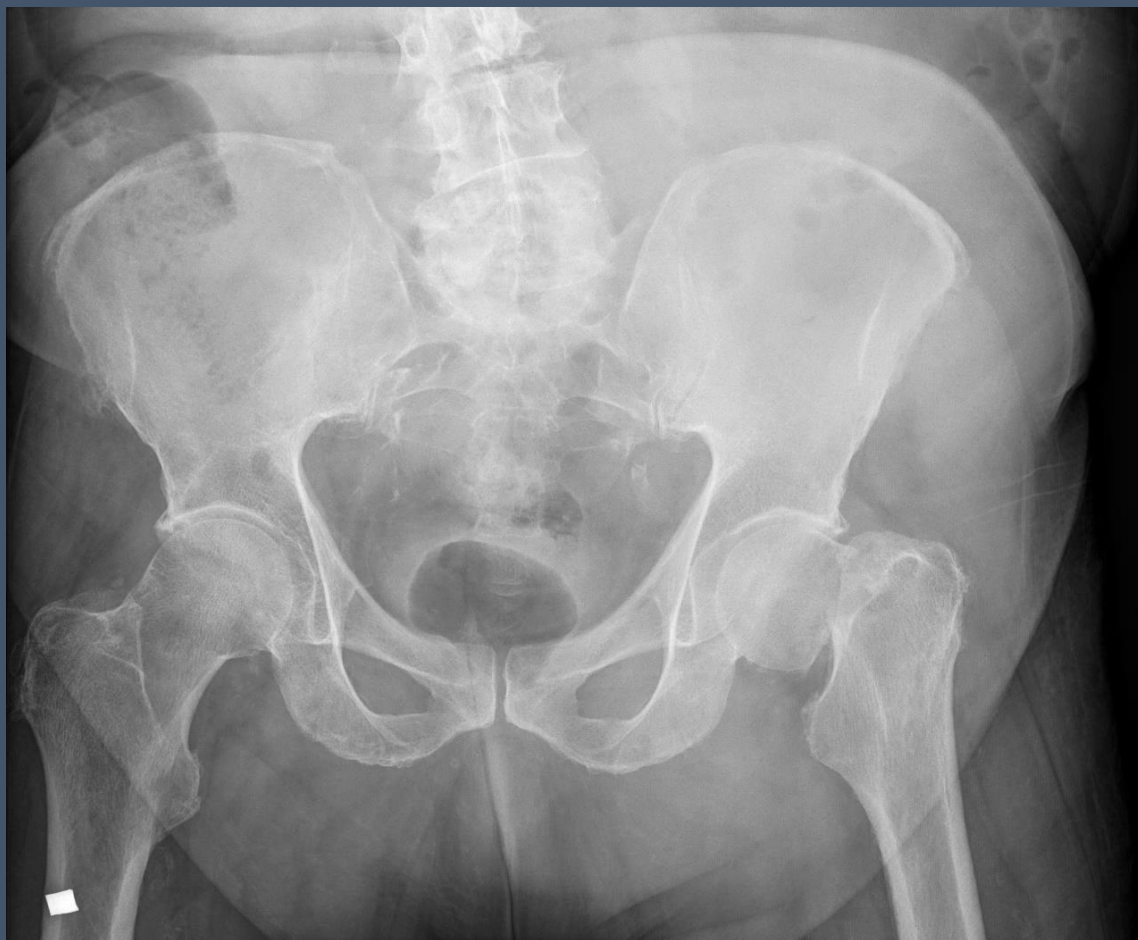M I.28 pobity przez nieznaną sprawców i zepchnięty przez okno prawdopodobnie z 3-4 piętra



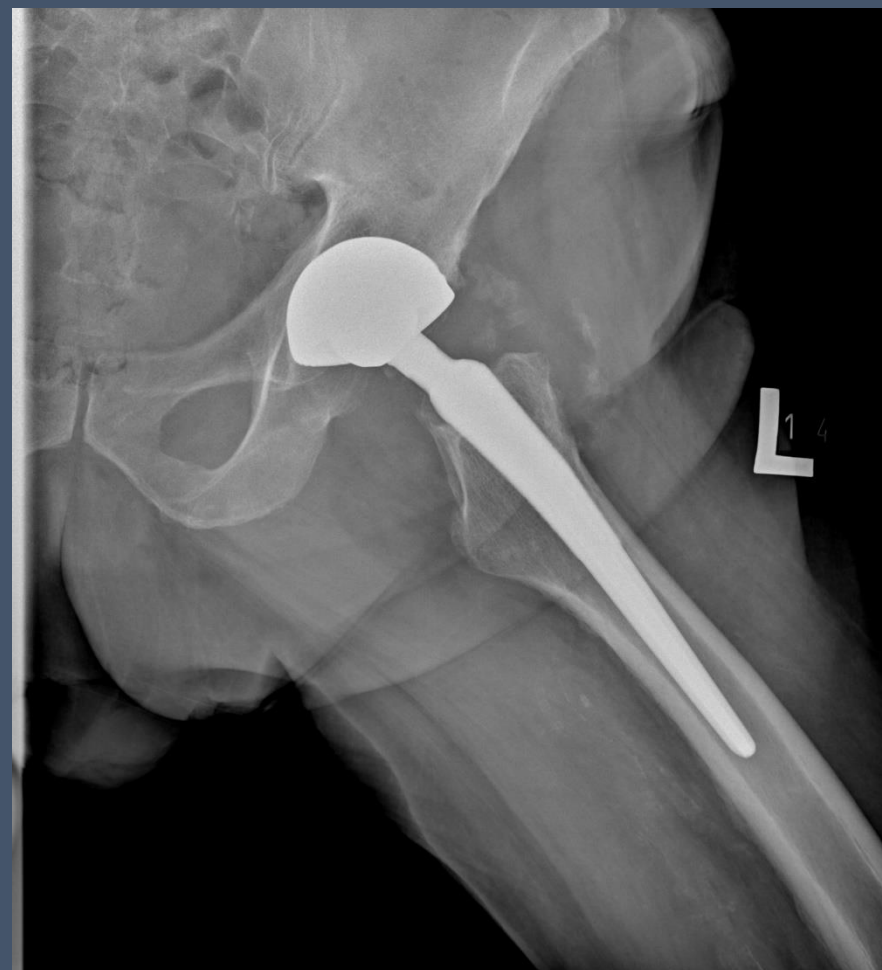
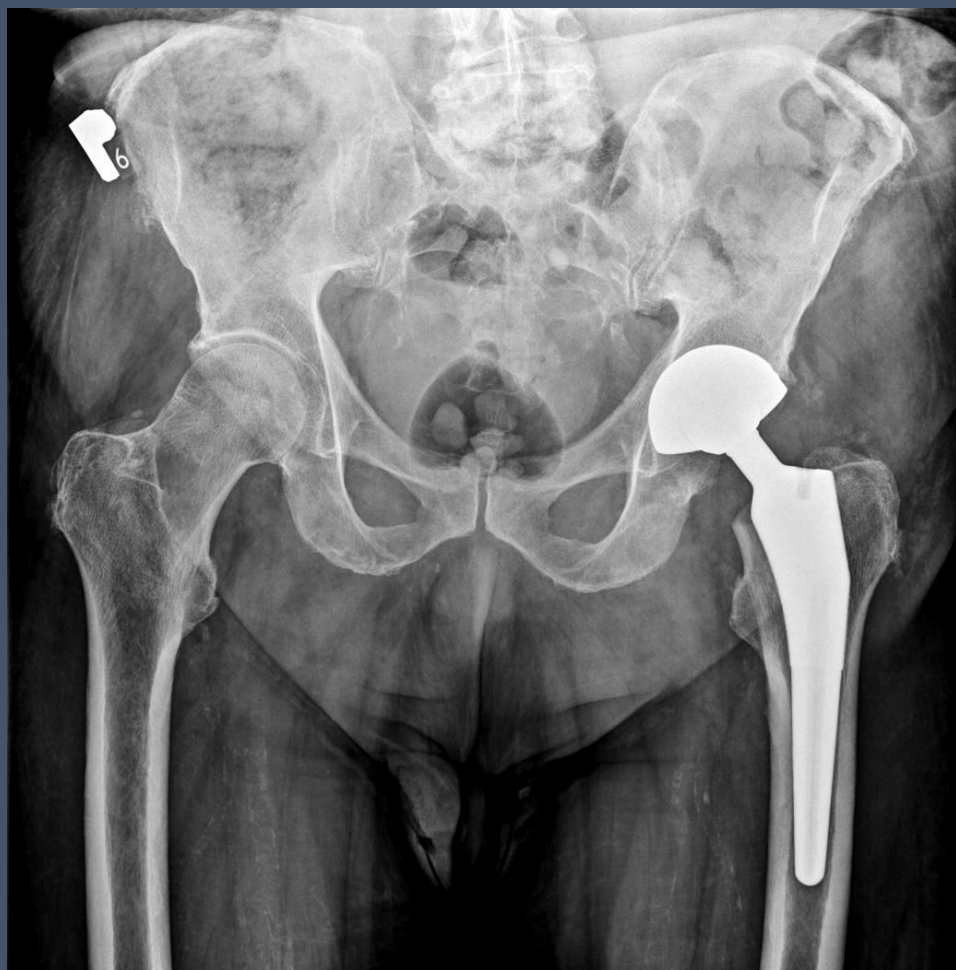Złamanie szyjki kości udowej – kontrola po operacji



Złamanie szyjki kości udowej

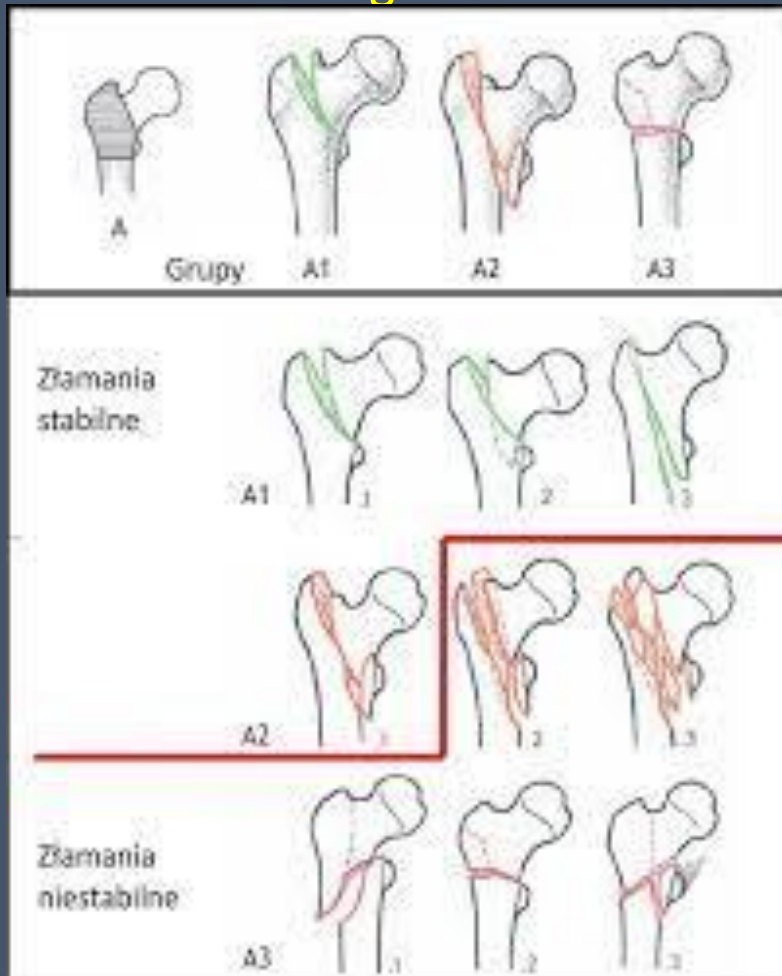


Złamanie szyjki kości udowej – kontrola po operacji




Złamanie przekrętarzowe kości udowej

- podział **A**rbeitsgemeinschaft für **O**steosynthesefragen /ASIF



Maurice Edmond Müller (28 March 1918 – 10 May 2009)

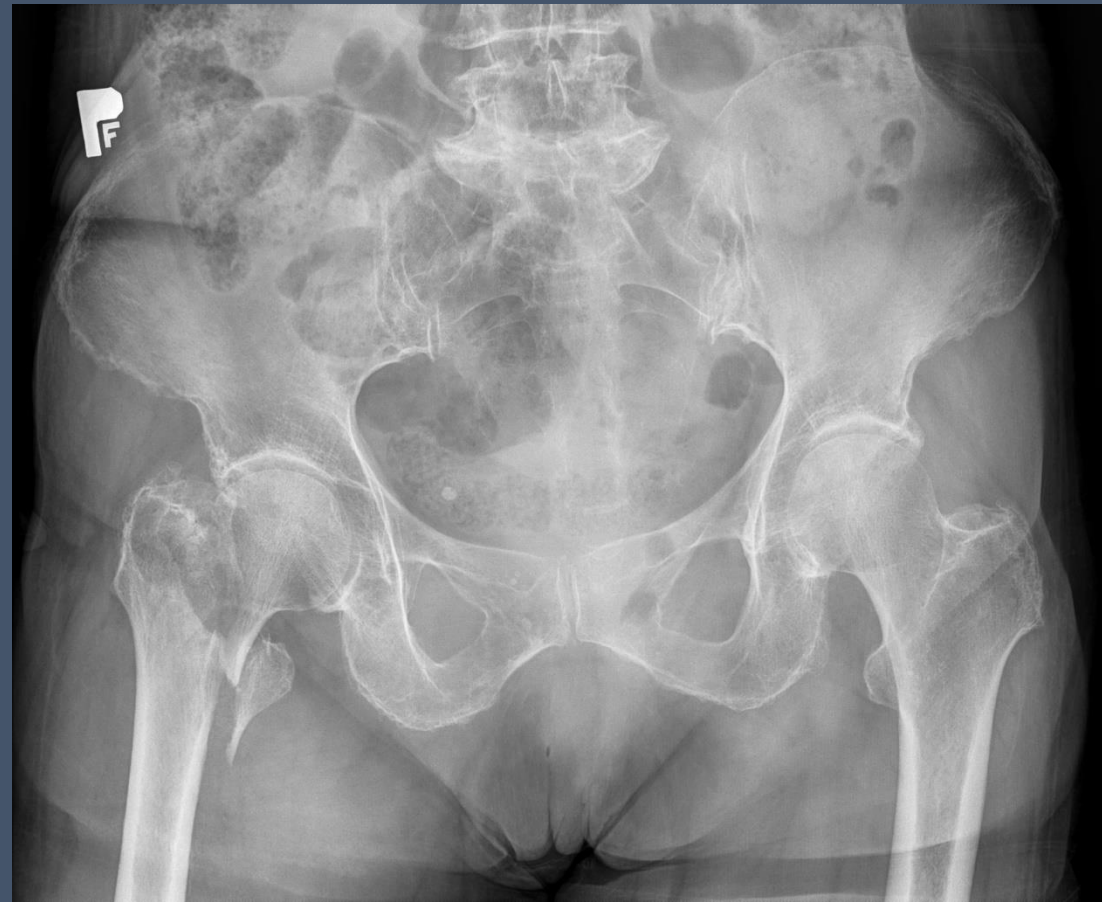
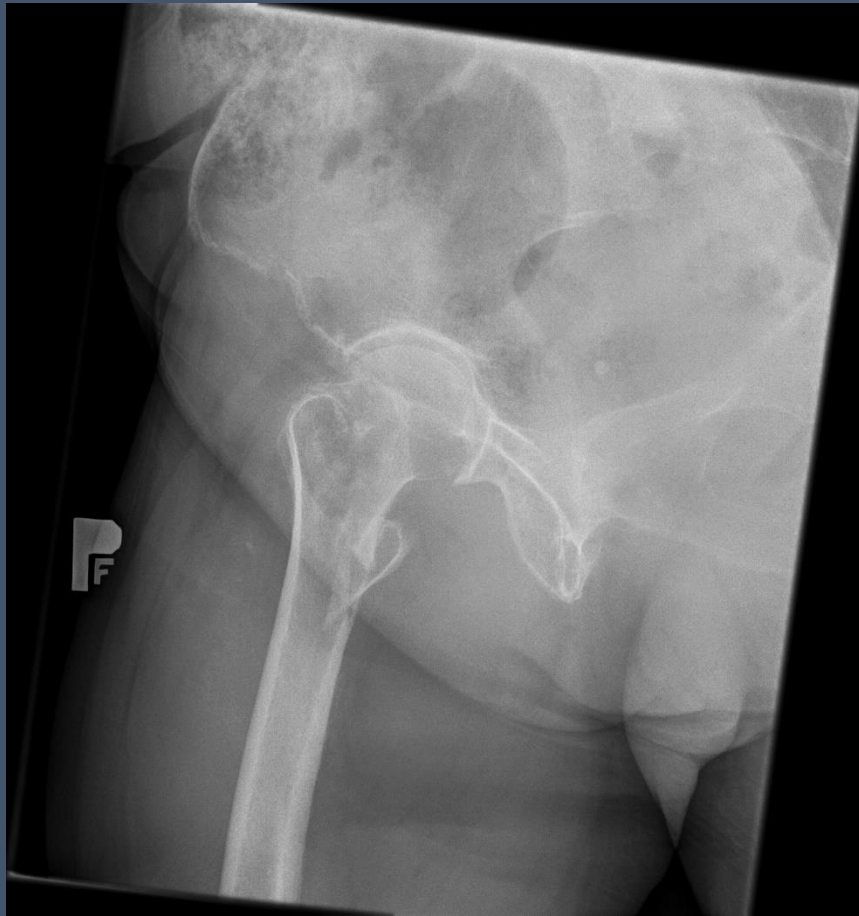

https://www.google.com/imgres?imgurl=https%3A%2F%2Fupload.wikimedia.org%2Fwikipedia%2Fcommons%2F5%2F5a%2FMaurice_M%25C3%25BCller.jpg&tbid=2hwZBnnc7cVWAM&vet=12ahUKewi3t4vfpPb9AhUYvCoKHQm7CIYQMygAegQIARA8..i&imgrefurl=https%3A%2F%2Fen.wikipedia.org%2Fwiki%2FMaurice_Edmond_M%25C3%25BCller&docid=vU5Ryv5mUIZBtM&w=224&h=304&q=Maurice%20Edmond%20M%25C3%25BCller&client=firefox-b-e&ved=2ahUKewi3t4vfpPb9AhUYvCoKHQm7CIYQMygAegQIARA8

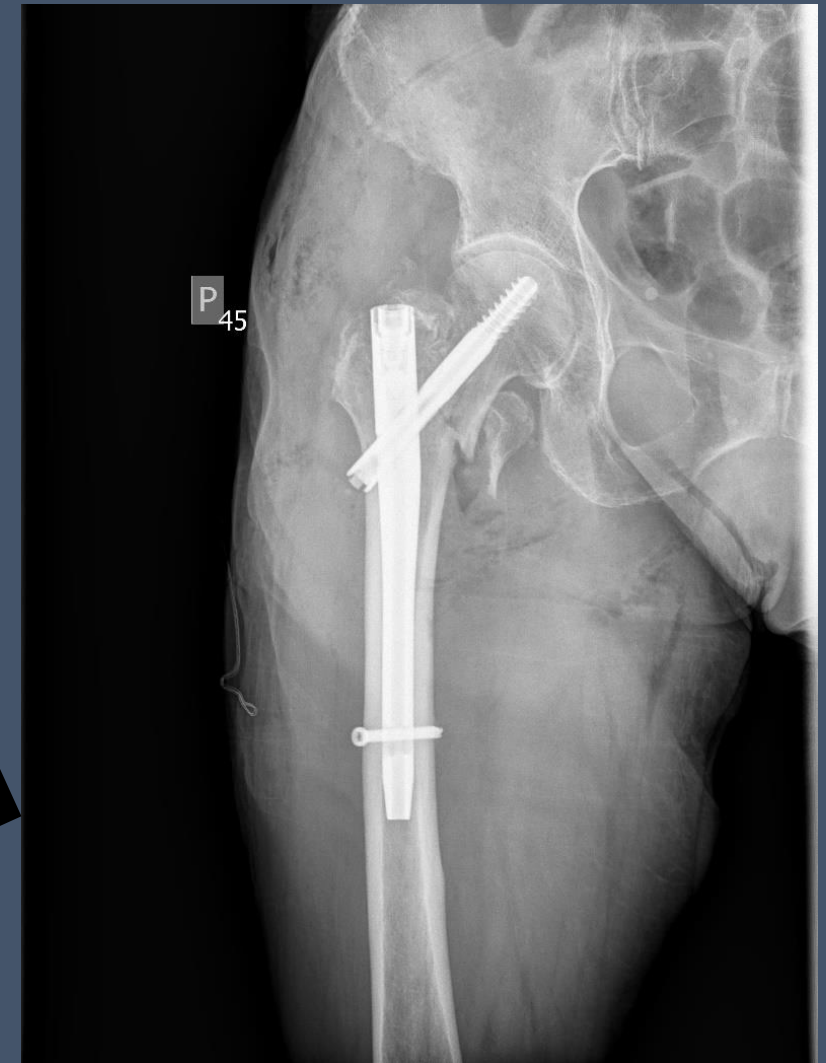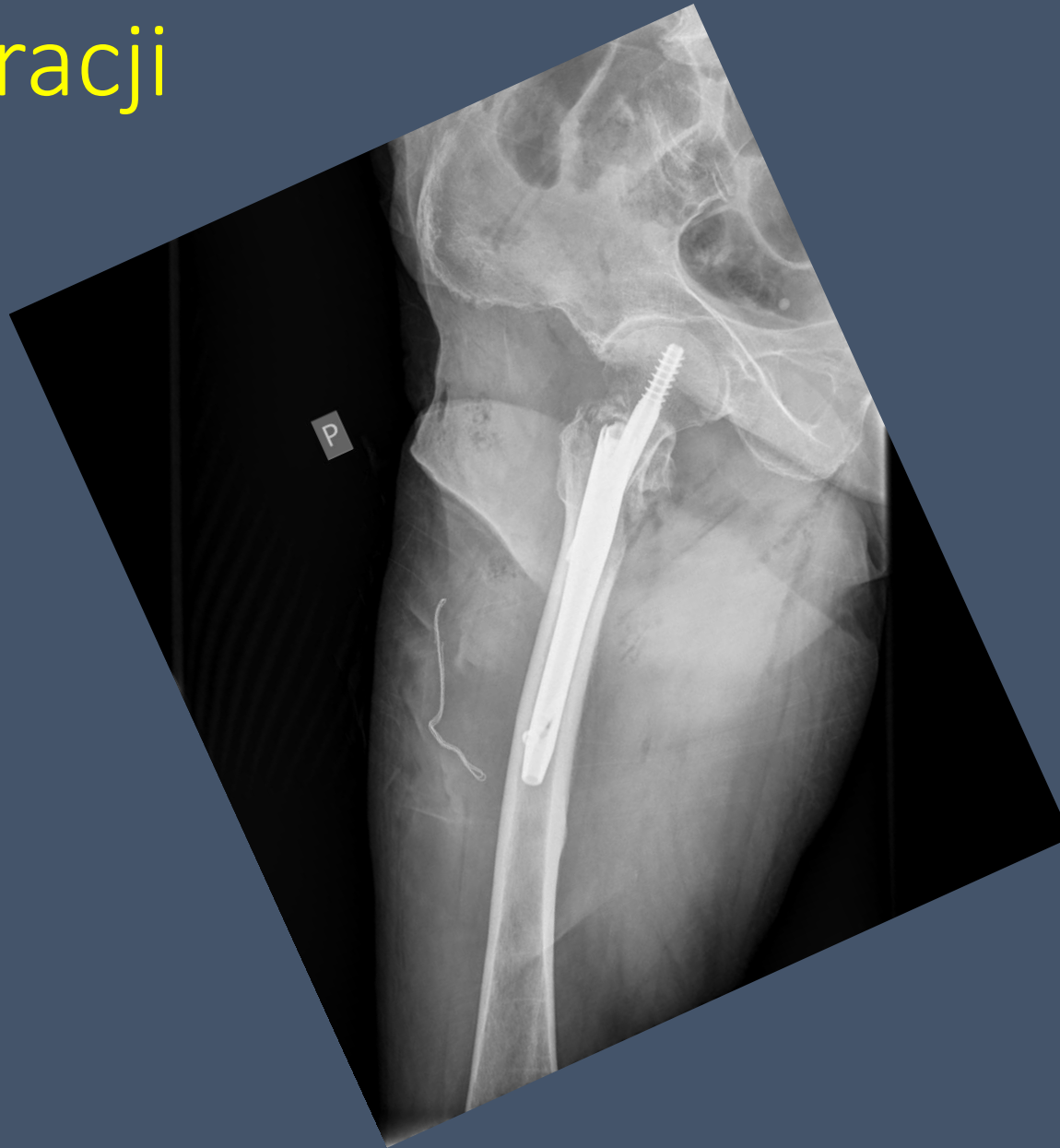<https://www.google.com/url?sa=i&url=http%3A%2F%2Fwww.wbc.poznan.pl%2Fcontent%2F399660%2Findex.pdf&psig=AOvVaw2OYodV5Gcb-tlNYmY0dASn&ust=1679806311773000&source=images&cd=vfe&ved=0CA0QjRxqFwoTC0jevLek9v0CFQAAAAAdAAAAABAD>

Złamanie przekrętarsowe kości udowej

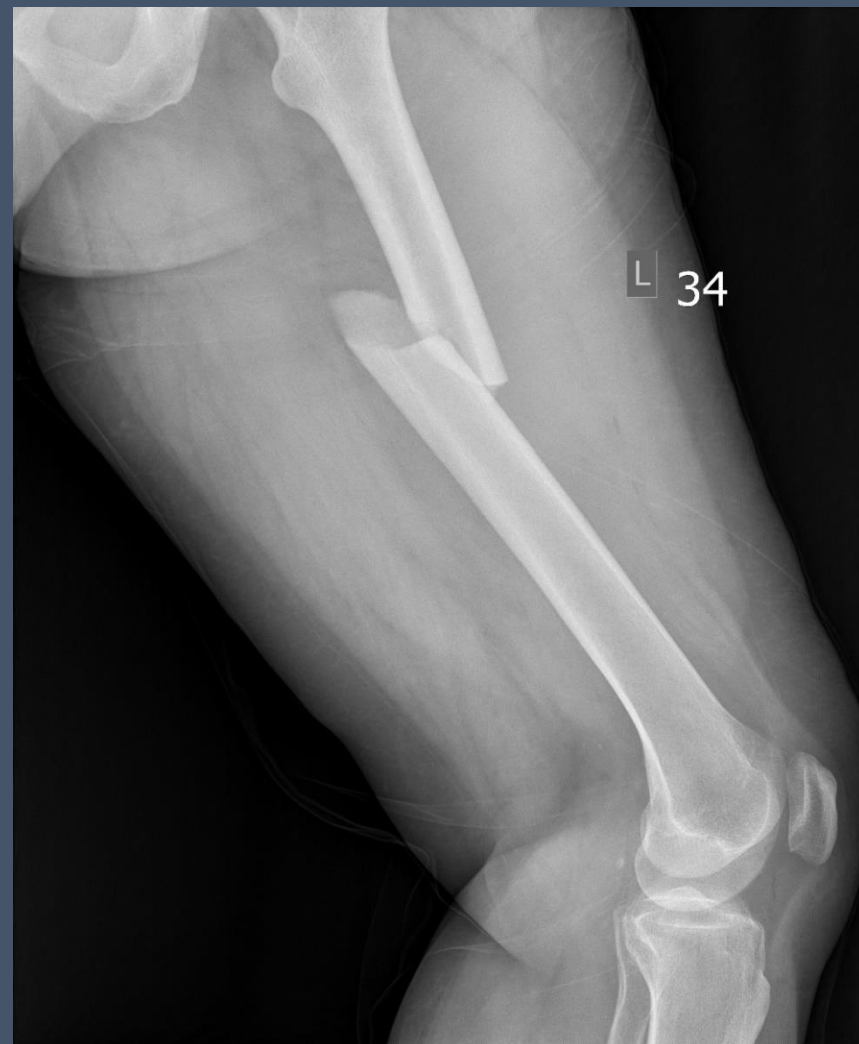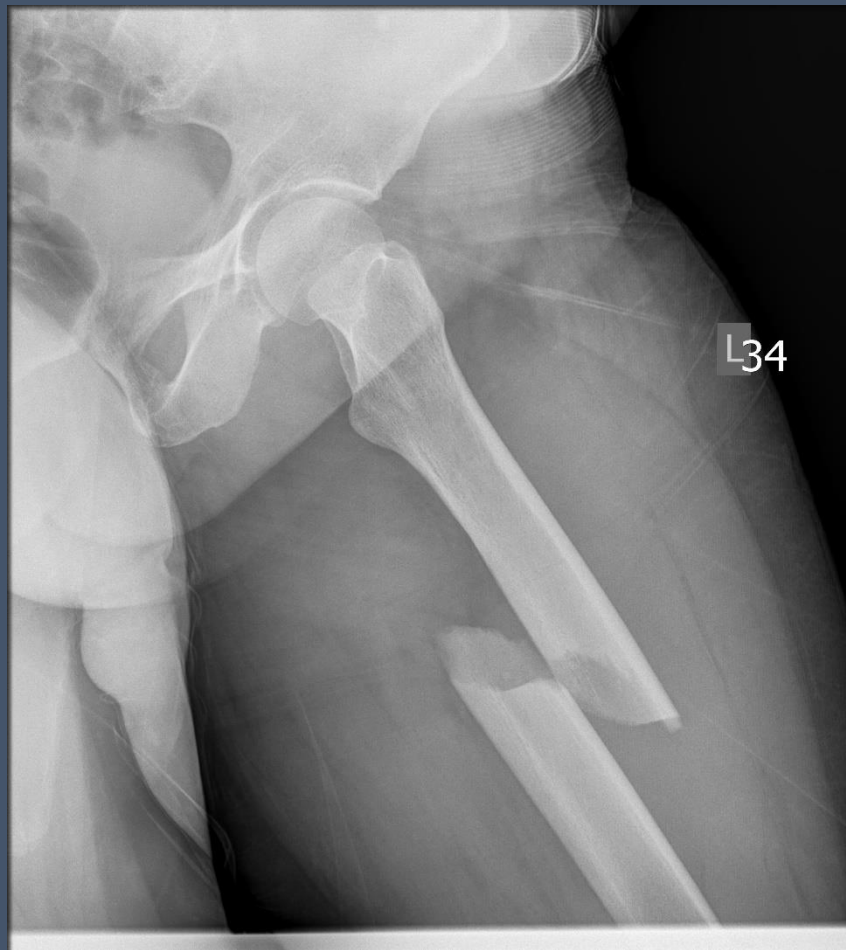
KI.82 upadek jednopoziomowy w domu



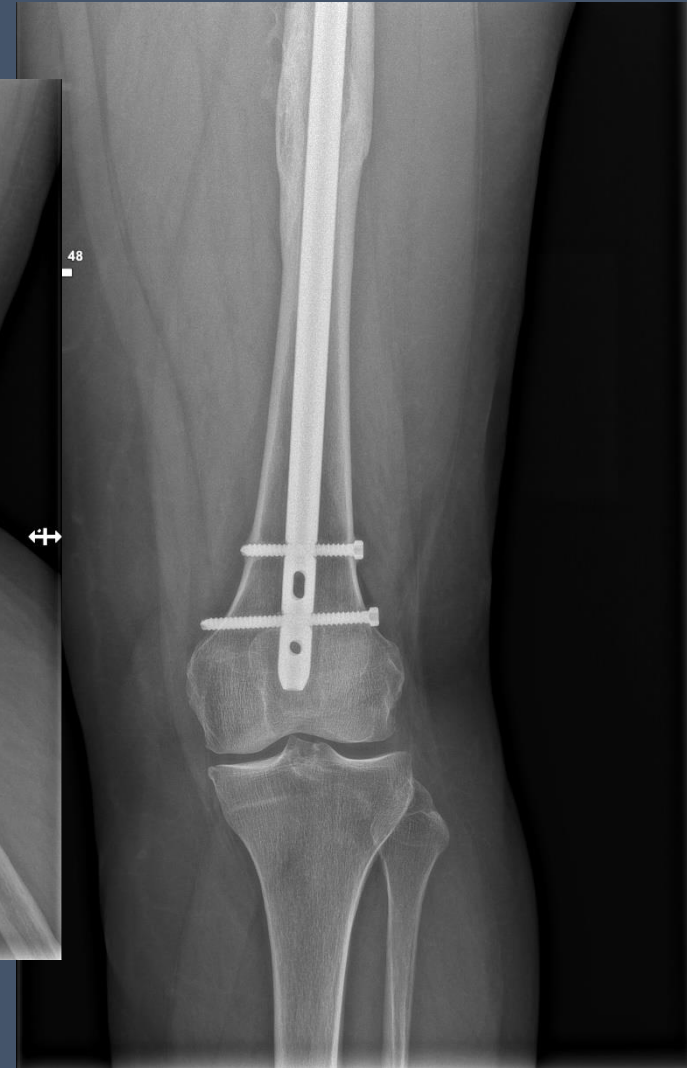
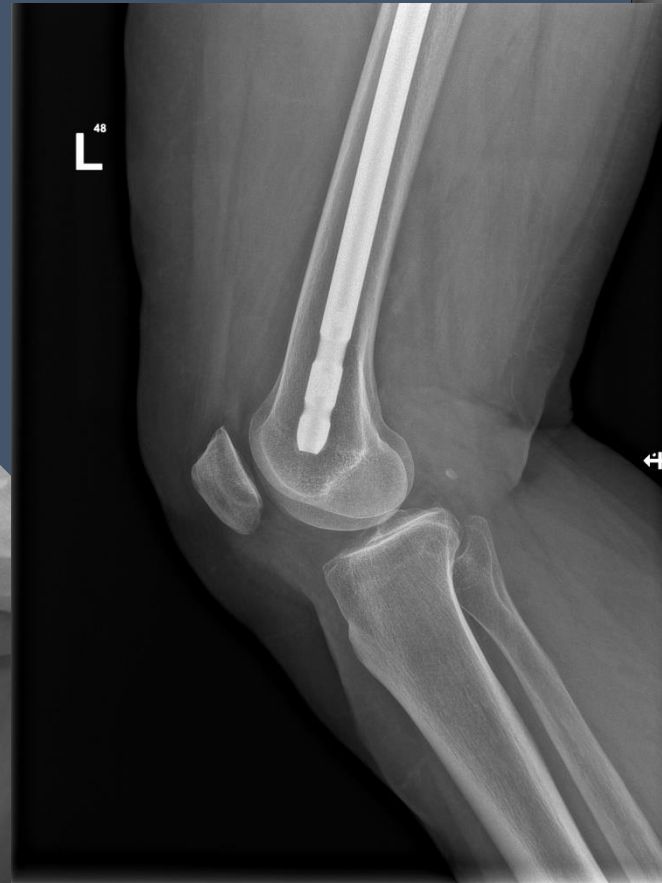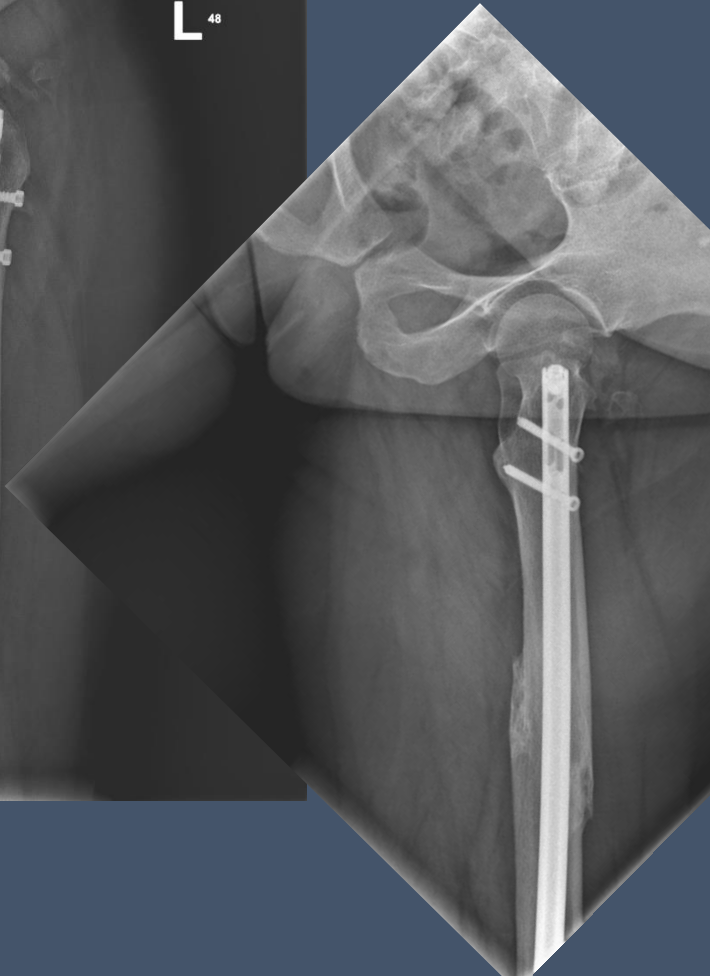
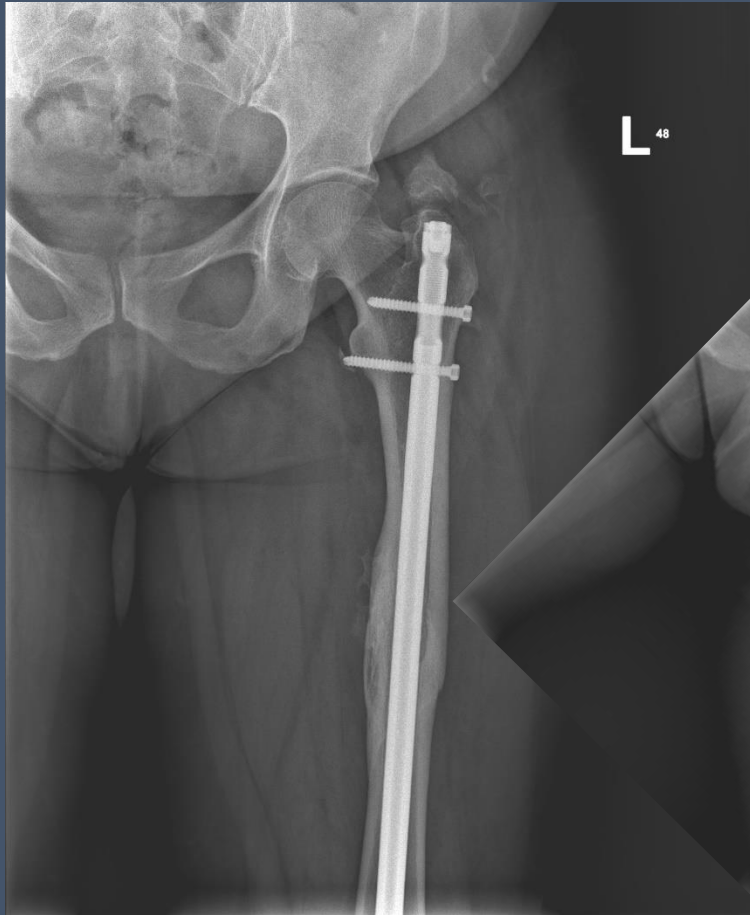
Złamanie przekrętarsowe kości udowej – kontrola po operacji



Złamanie trzonu kości udowej

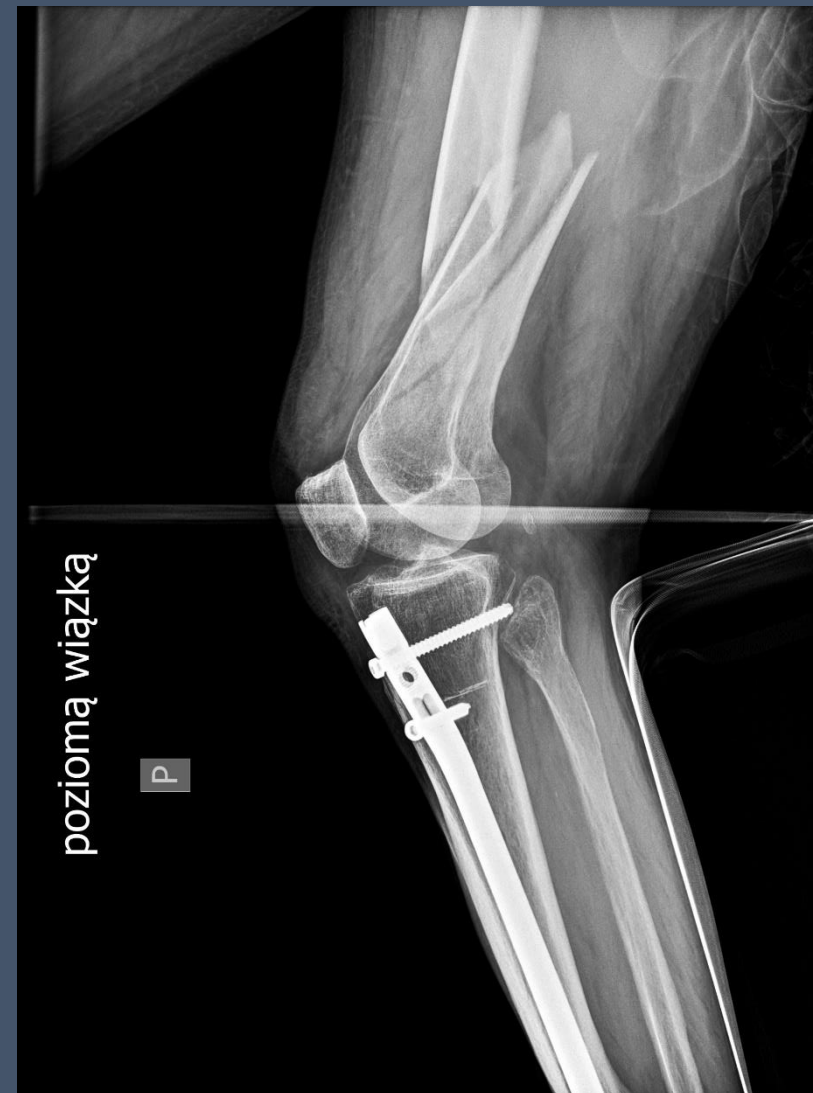
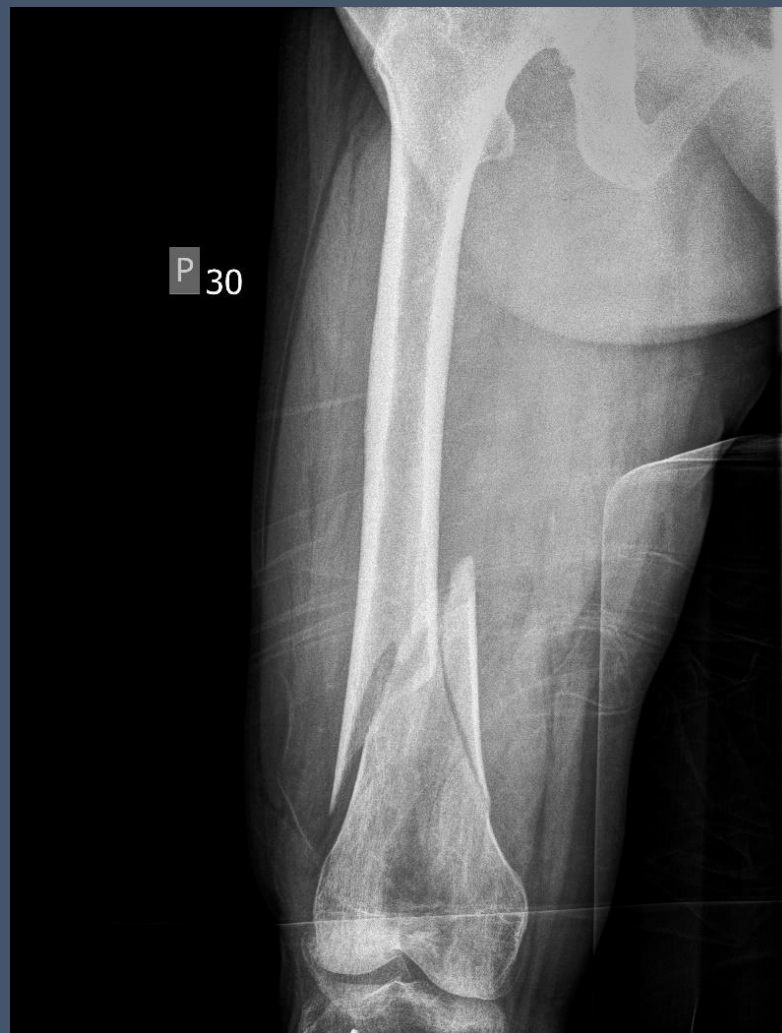
Złamanie trzonu kości udowej - kontrola po operacji

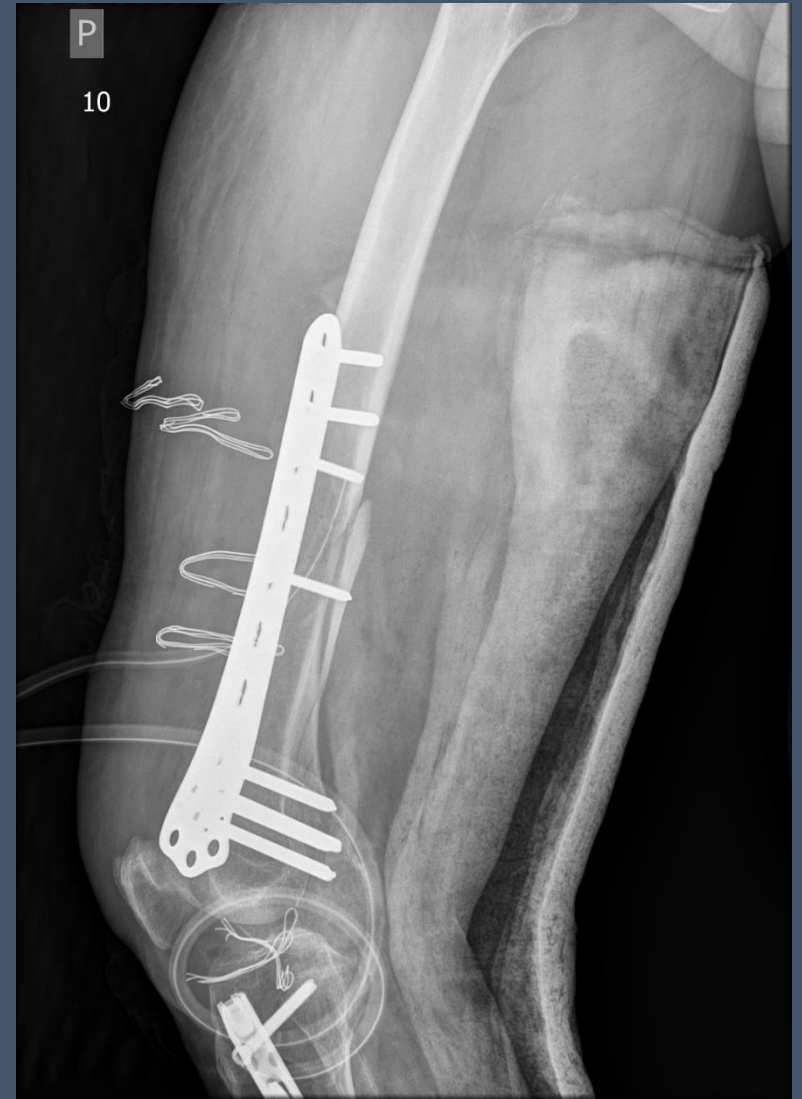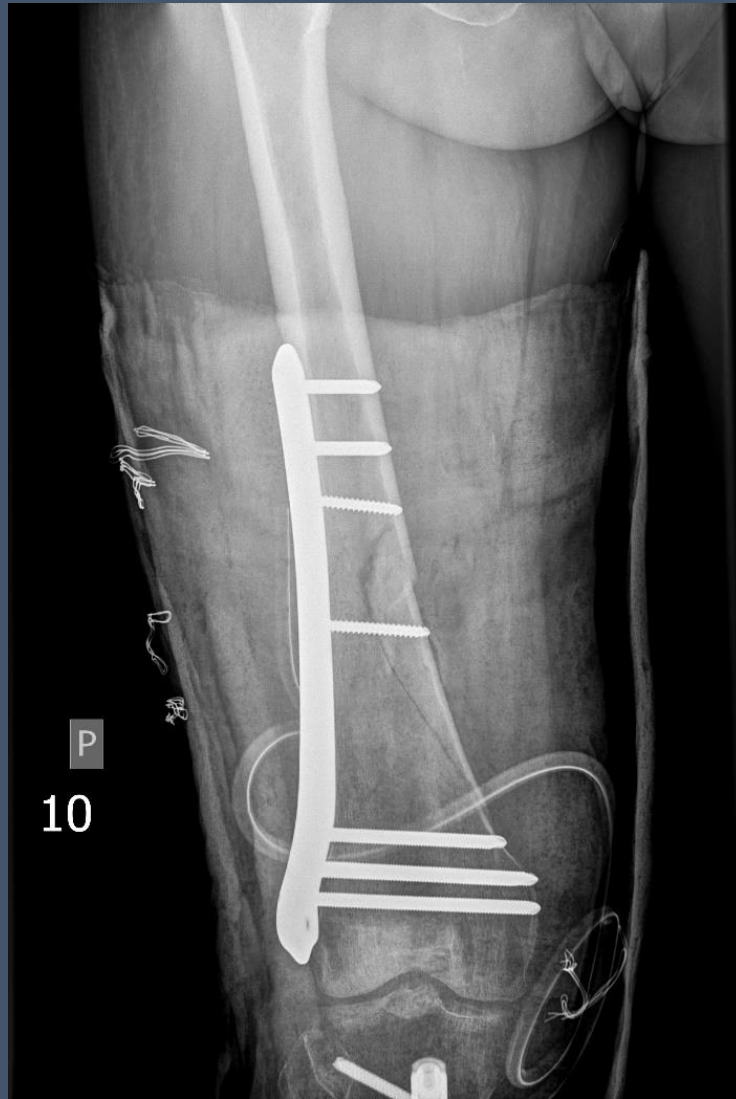


Złamanie dalszego końca kości udowej

K I.68 upadek jednopoziomowy na ulicy

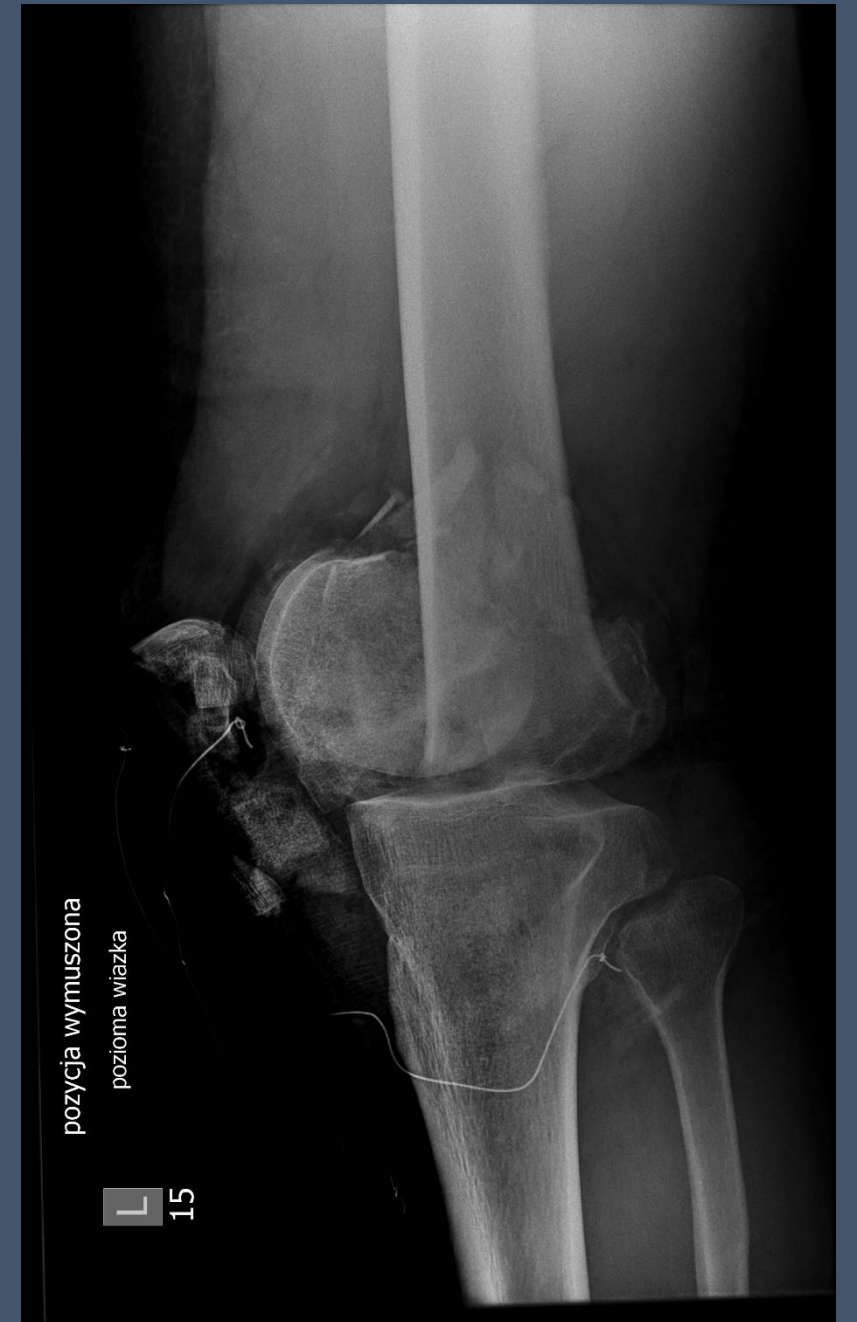
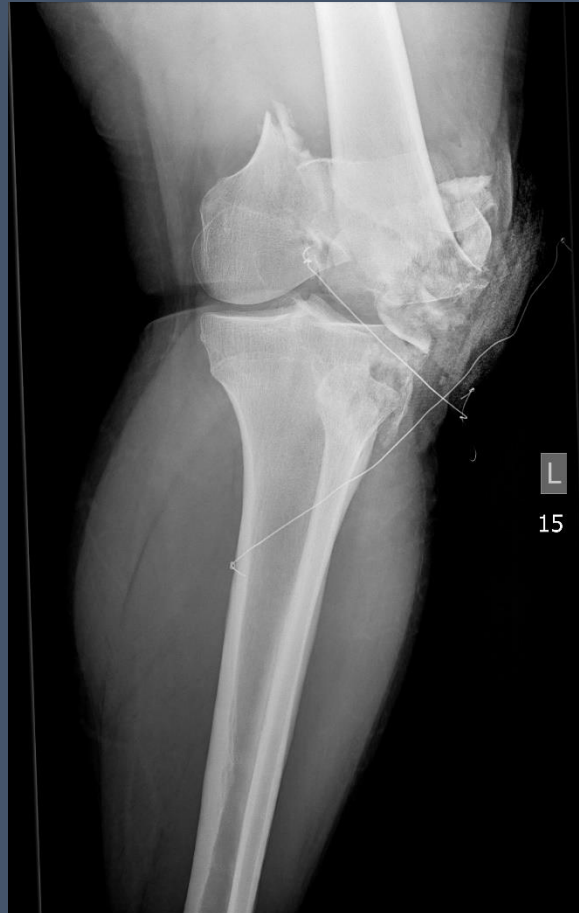
Złamanie dalszego końca kości udowej – kontrola po operacji

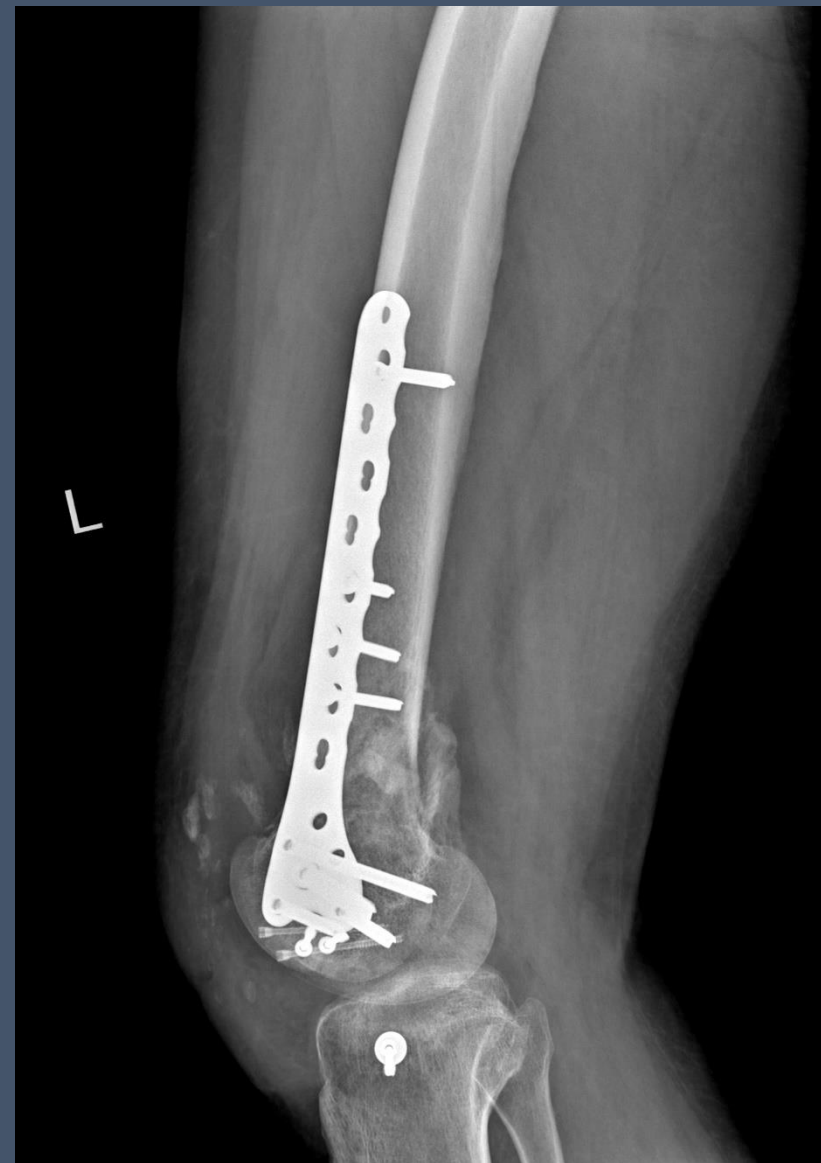
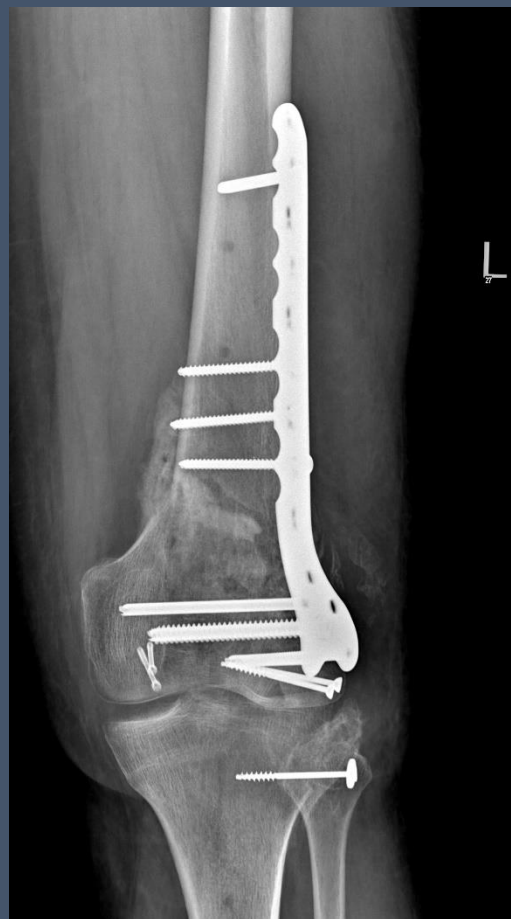
Otwarte złamanie śródstawowe wielofragmentowe dalszej nasady kości udowej lewej i wieloodłamowe kłykcia bocznego piszczeli lewej

M motocyklista

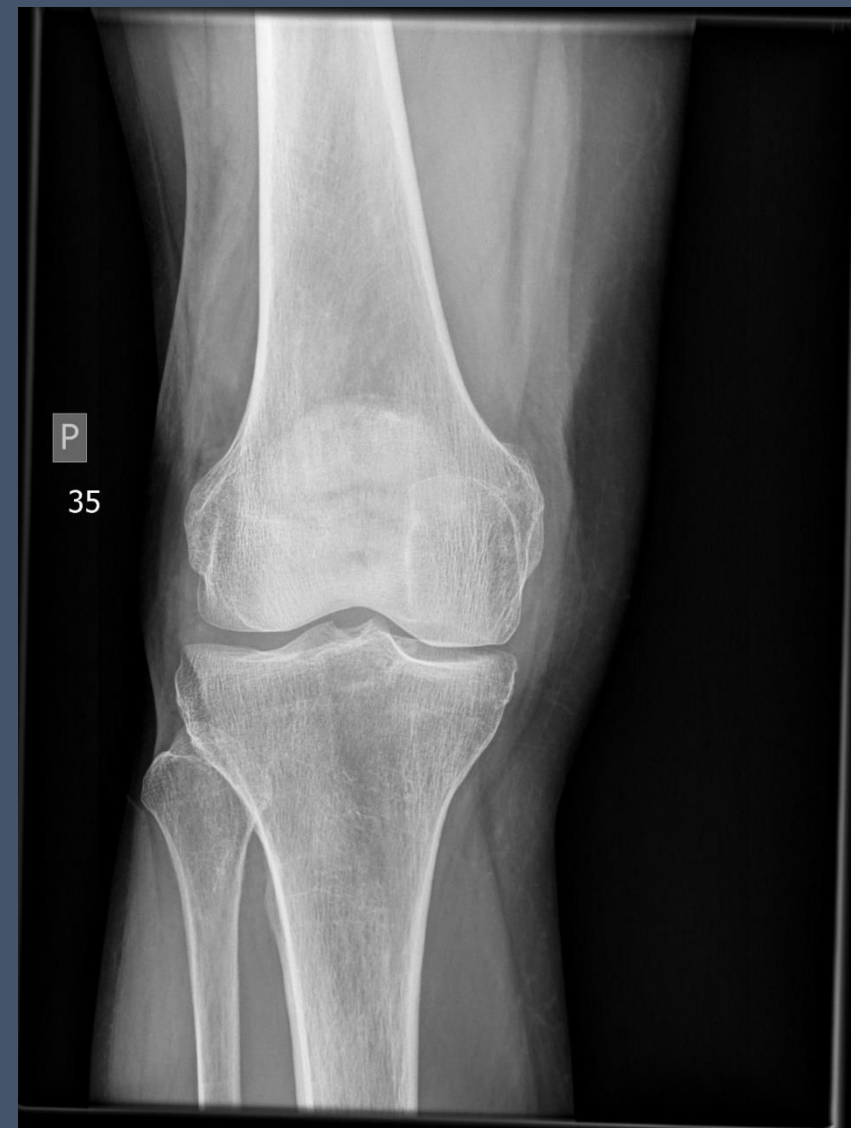
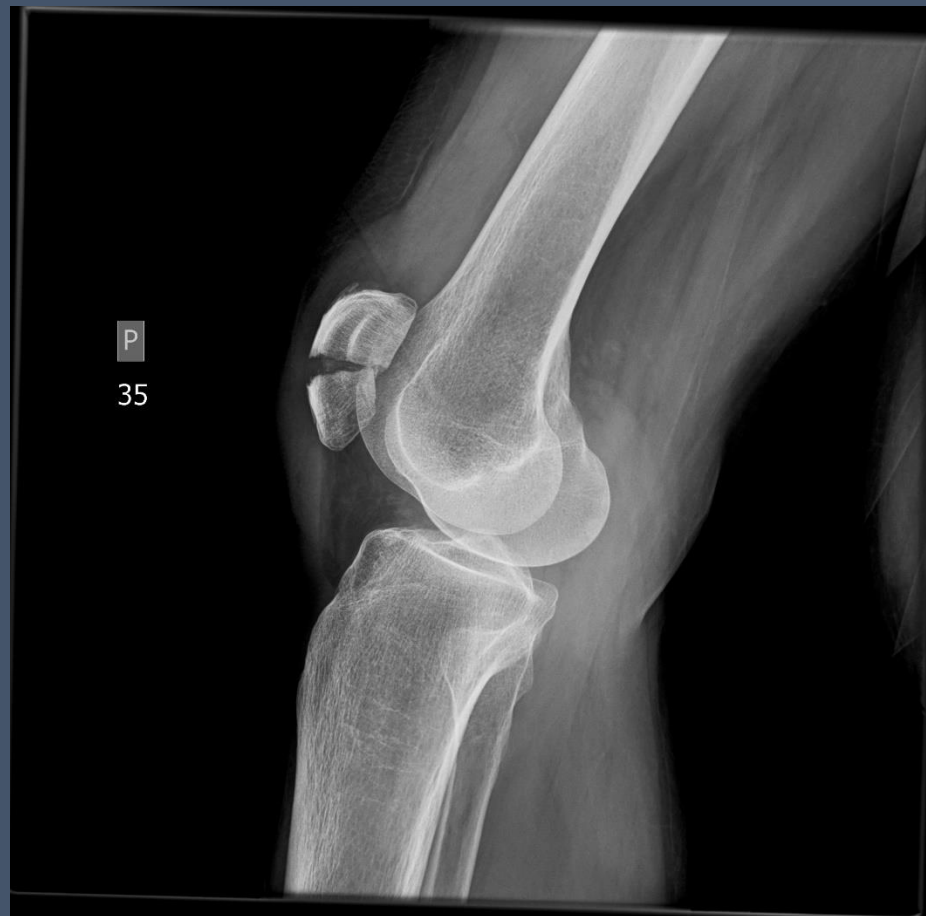
Kontrola po operaciji



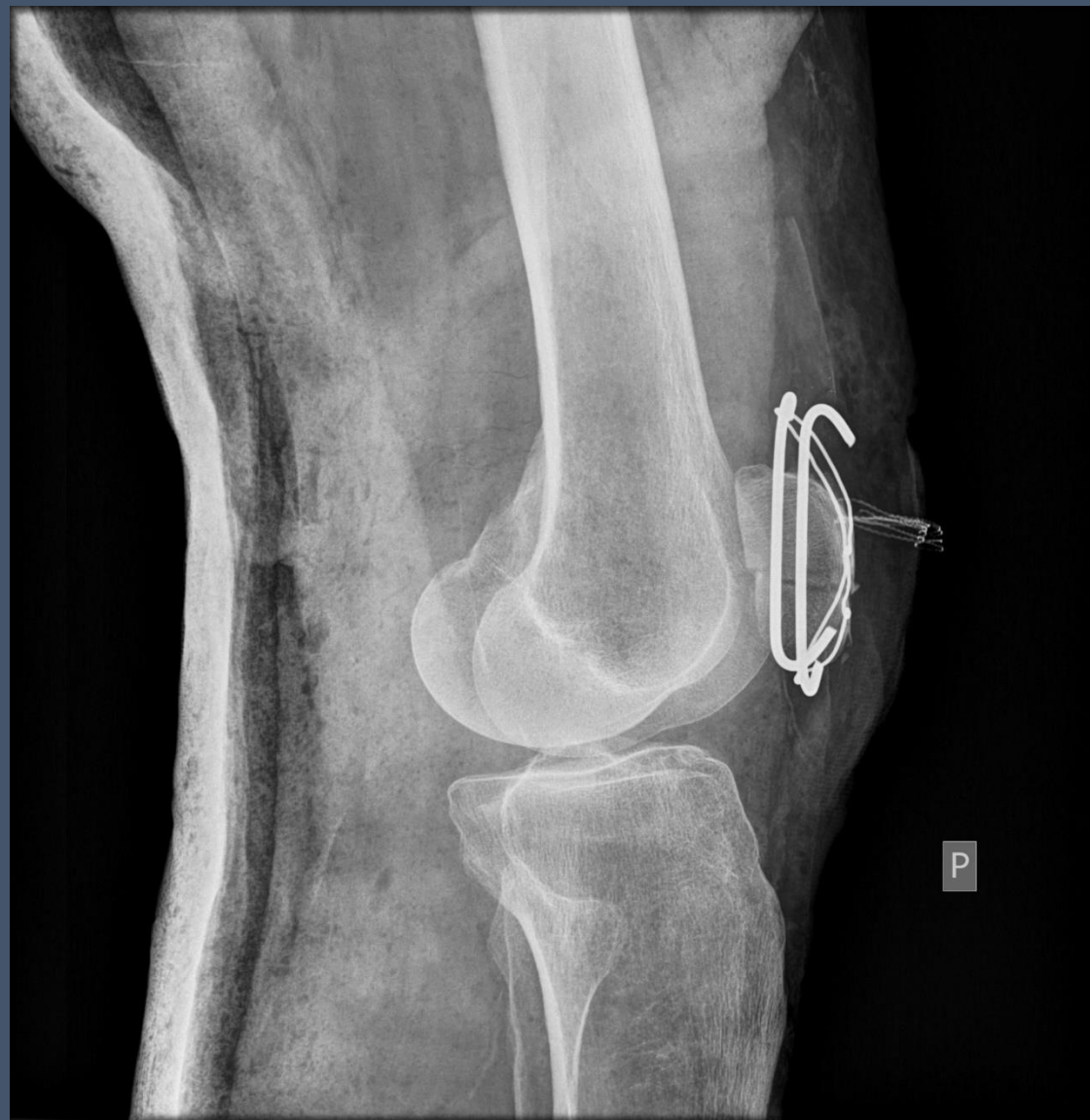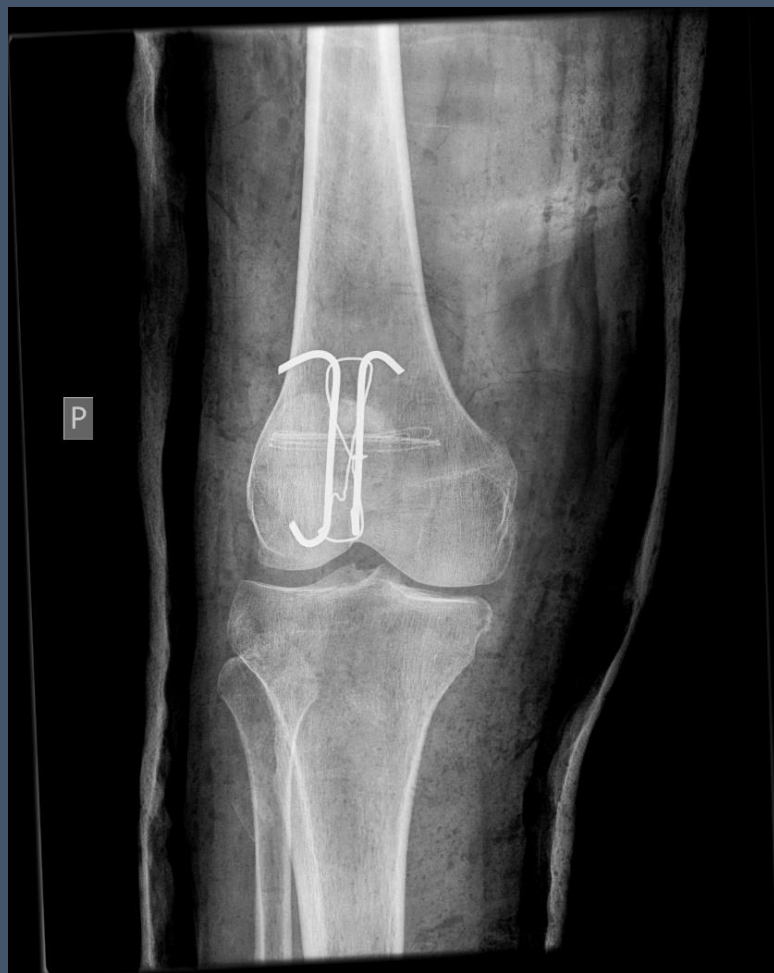Złamanie rzepki

Upadek na ulicy



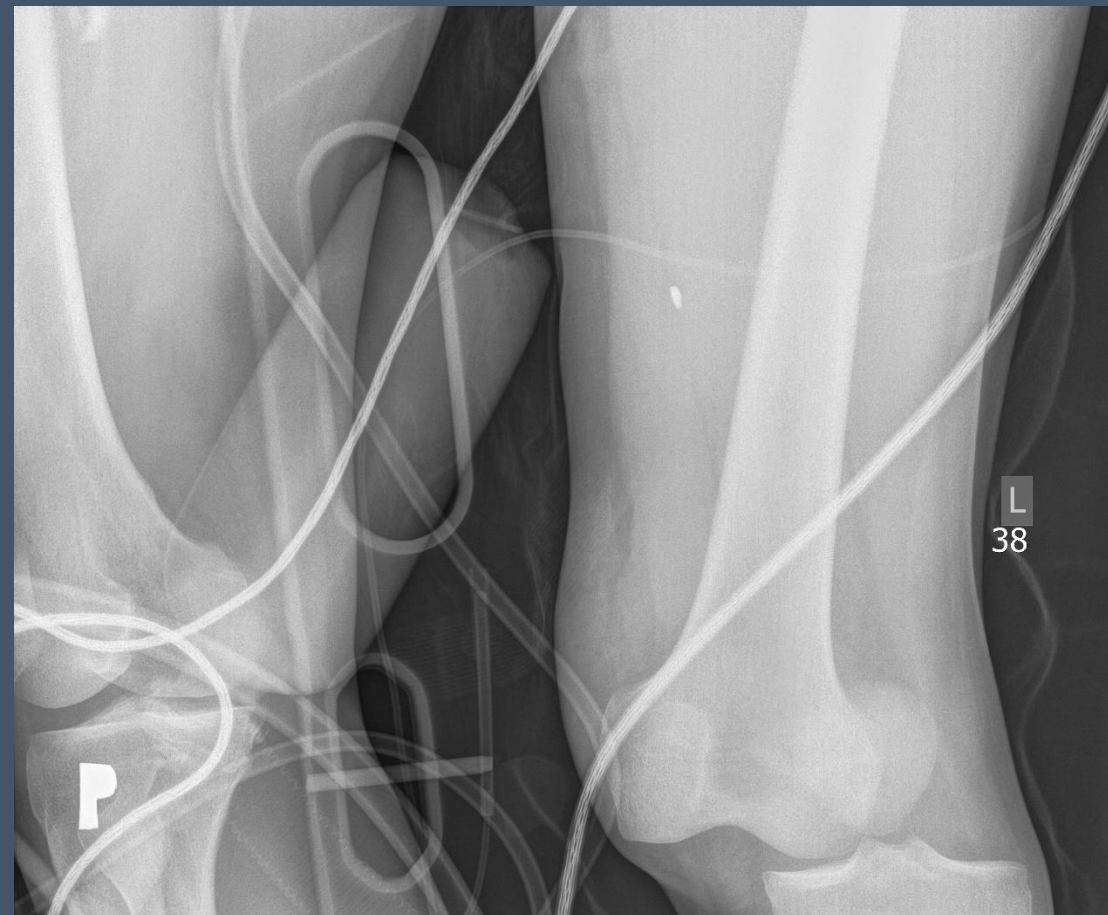Złamanie rzepki

– kontrola po operacji

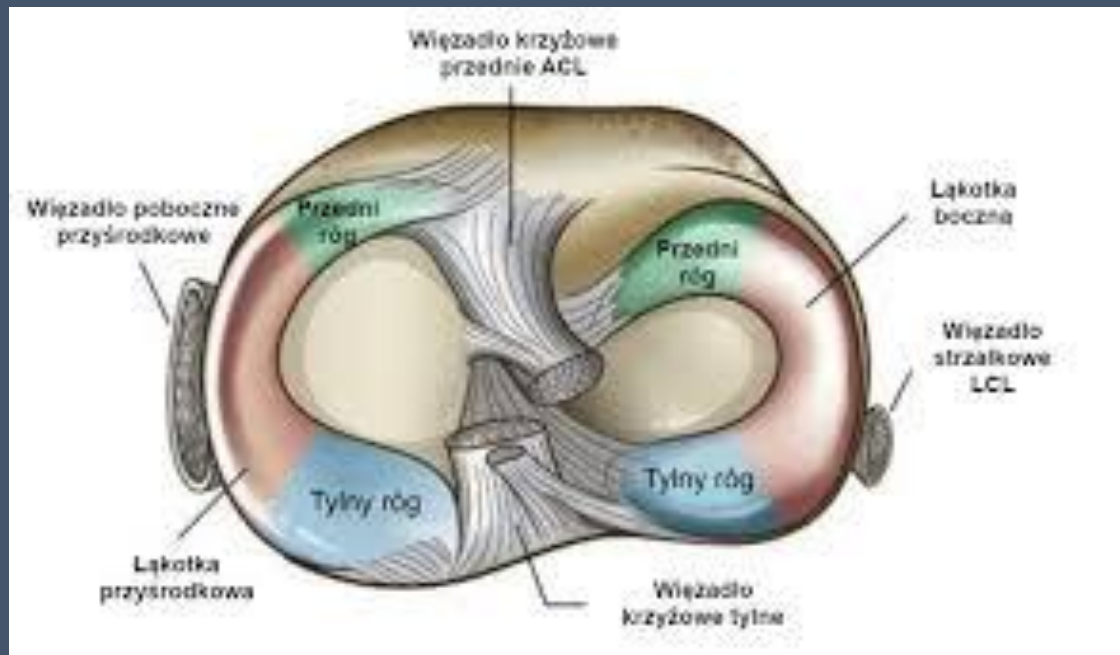


Zwichnięcie stawu kolanowego

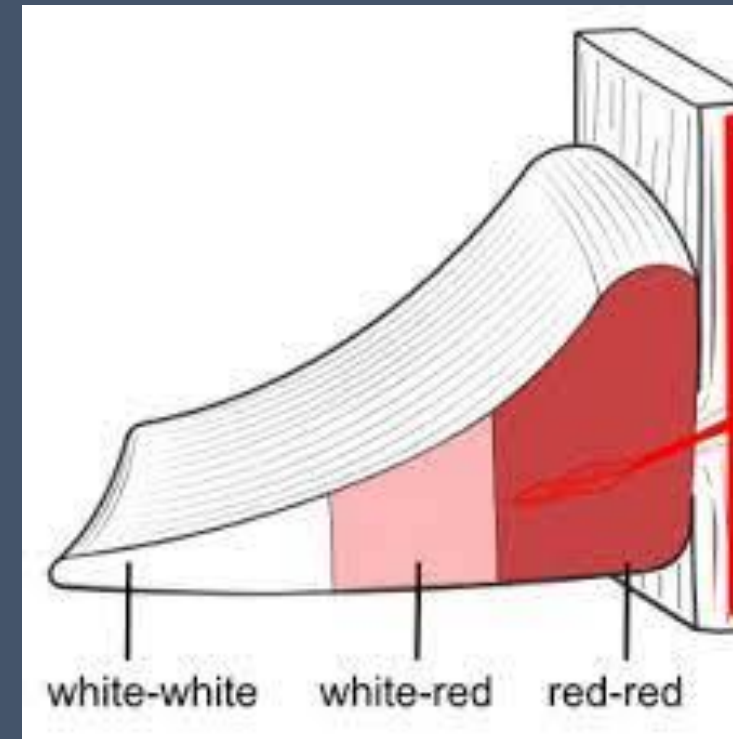
M 1.30 motocyklista



Staw kolanowy



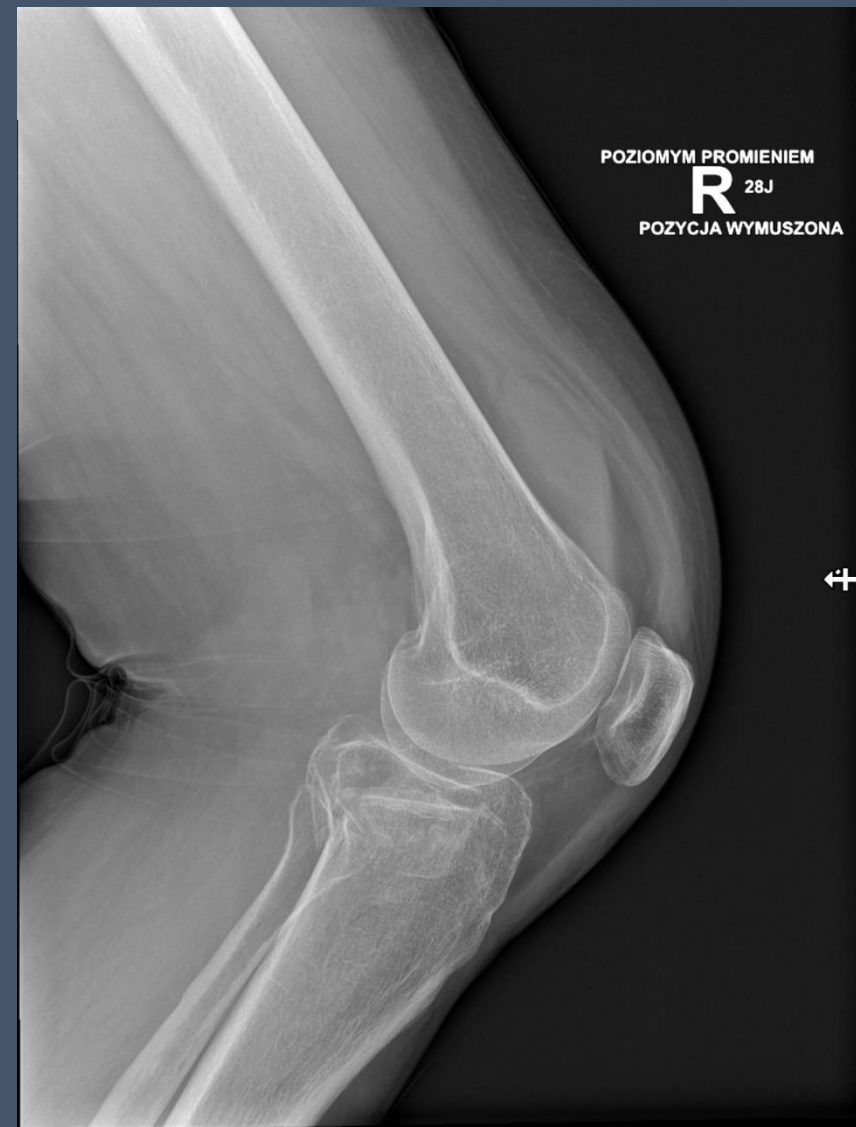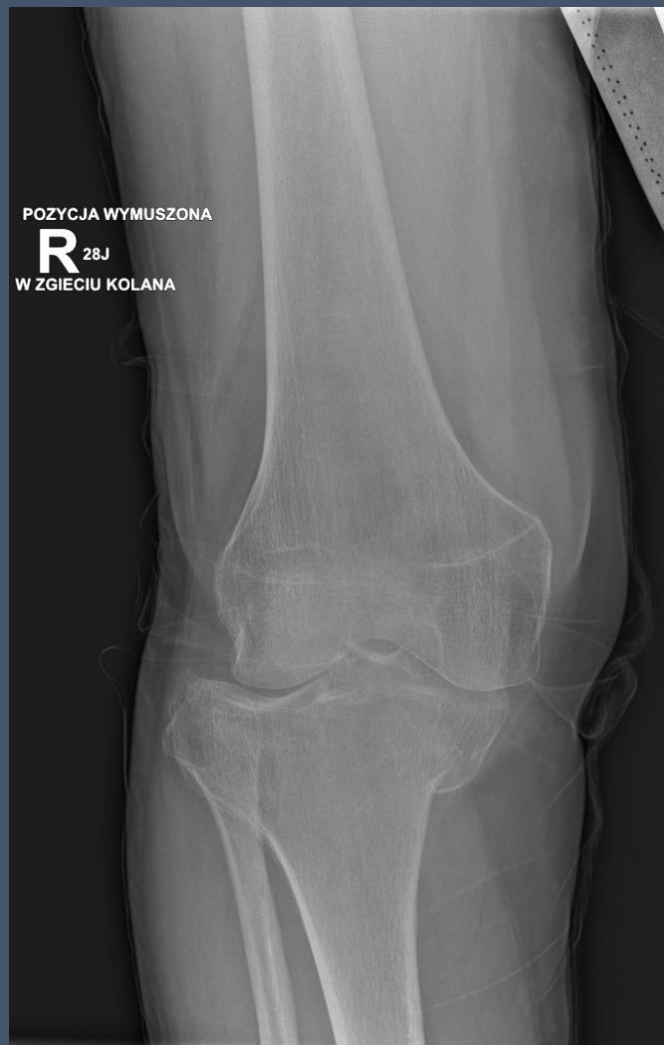https://www.google.com/url?sa=i&url=https%3A%2F%2Fchirurgia-kolana.pl%2Fchoroby-kolan%2Fekstruzja-lakotki-a-choroba-zwyrodnieniowa-stawu-kolanowego-jak-rozumiec-te-rozpoznanie&psig=A0vVaw2cpxmZfrVxorz592F9jmZp&ust=1680091277617000&source=images&cd=vfe&ved=0CA0QjRxqFwoTCKif2NLK_v0CFQAAAAAAdAAAAABAD



<https://www.google.com/imgres?imgurl=http%3A%2F%2Fdrjrzakowski.pl%2Fwp-content%2Fuploads%2F2020%2F05%2Fmeniscus-zones-2-291x300-1.png&tbid=rqle8dwAWIB3CM&vet=12ahUKewi9sIWYyf79AhWSxCoKHQIvBREQMygBegUIARctAQ..i&imgrefurl=http%3A%2F%2Fdrjrzakowski.pl%2F2020%2F05%2F19%2Fuszkodzenie-lakotki%2F&docid=HhM4Nodp0F9wEM&w=291&h=300&q=uszkodzenie%20C5%82%C4%85kotec%20strefa%20czerwona&client=firefox-b-e&ved=2ahUKewi9sIWYyf79AhWSxCoKHQIvBREQMygBegUIARctAQ>

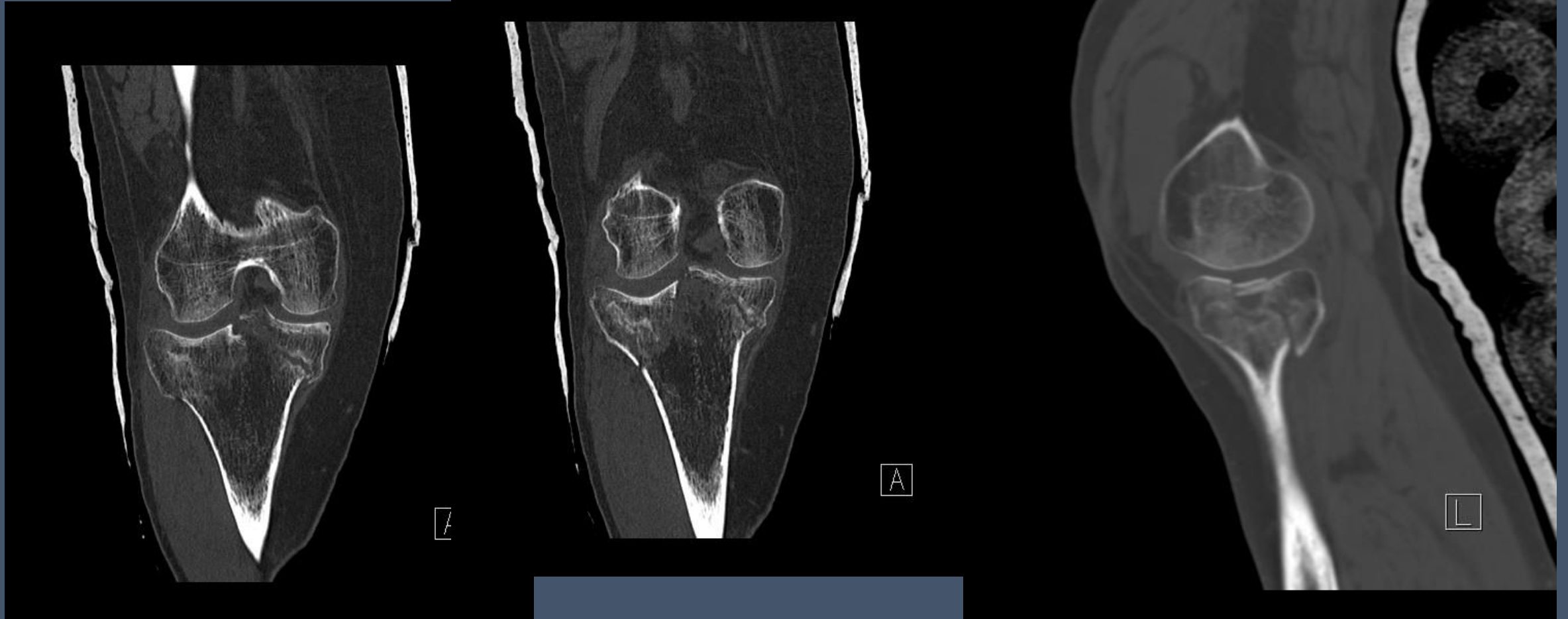
Złamanie bliższego końca (platau) piszczeli

K I.68 upadek na schodach



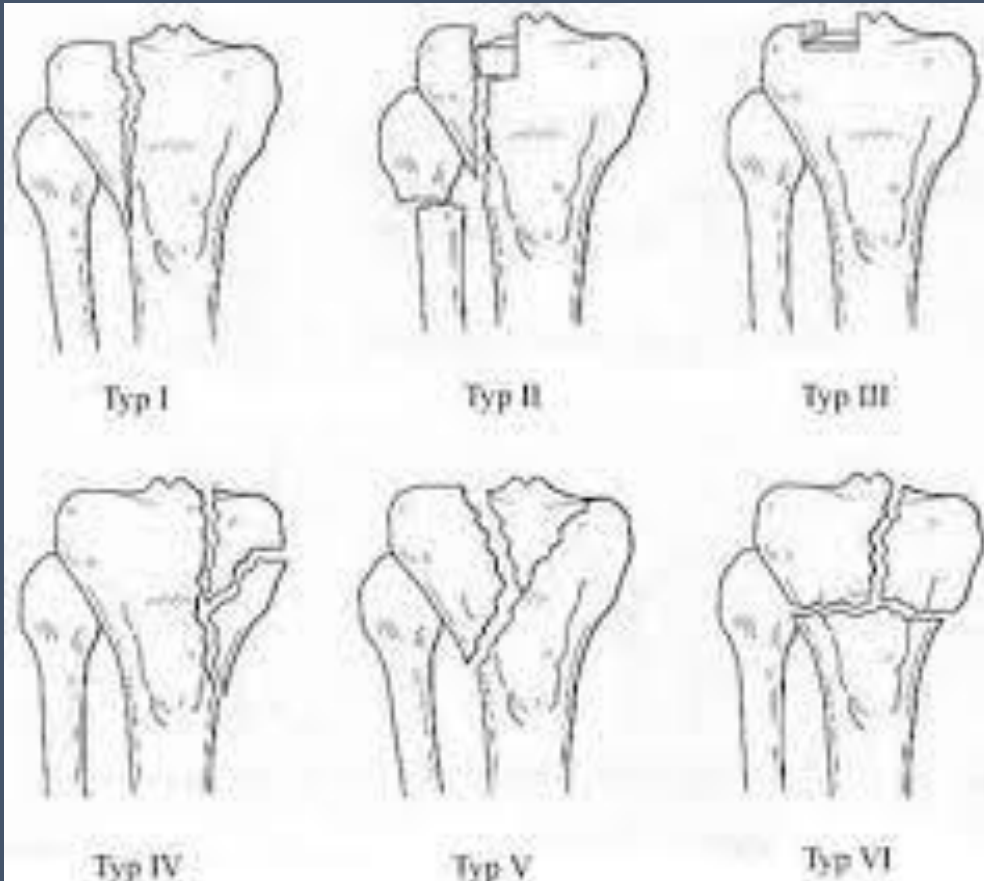
Złamanie bliższego końca (platau) piszczeli

K I.68 upadek na schodach



Złamanie bliższego końca piszczyki – klasyfikacja Schatzkera

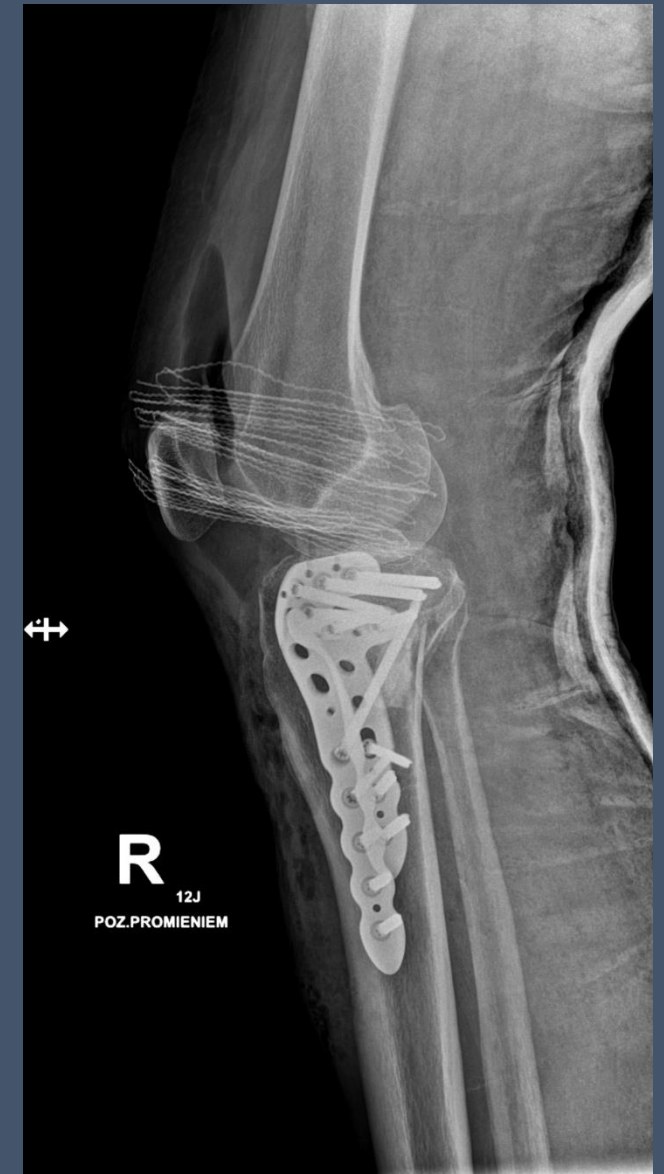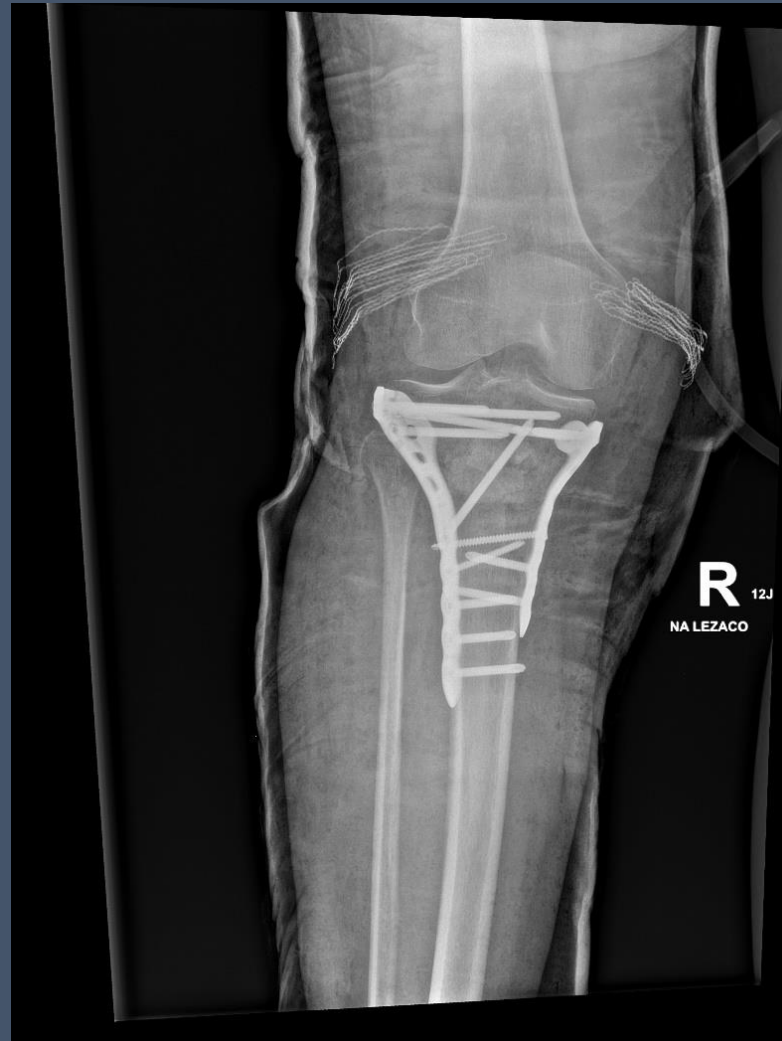Joseph Schatzker (ur. 8 IX 1934)



https://www.google.com/imgres?imgurl=https%3A%2F%2Fwww.czytelniamedyczna.pl%2Fimg%2Fryciny%2Fpnm%2F2007%2F06%2Fimages%2F046.jpg&tbnid=Gx0eNjBlgsG2oM&vet=12ahUKEwi1zuXO-_b9AhWSxCoKHWeMB6YQMygAegQIARA6..i&imgrefurl=https%3A%2F%2Fwww.czytelniamedyczna.pl%2F2745%2FCzlamania-blizszej-nasady-kosci-piszczelowej.html&docid=qotwZUo49r5naM&w=400&h=357&q=klasyfikacja%20schatzker&hl=pl&client=firefox-b-e&ved=2ahUKEwi1zuXO-_b9AhWSxCoKHWeMB6YQMygAegQIARA6

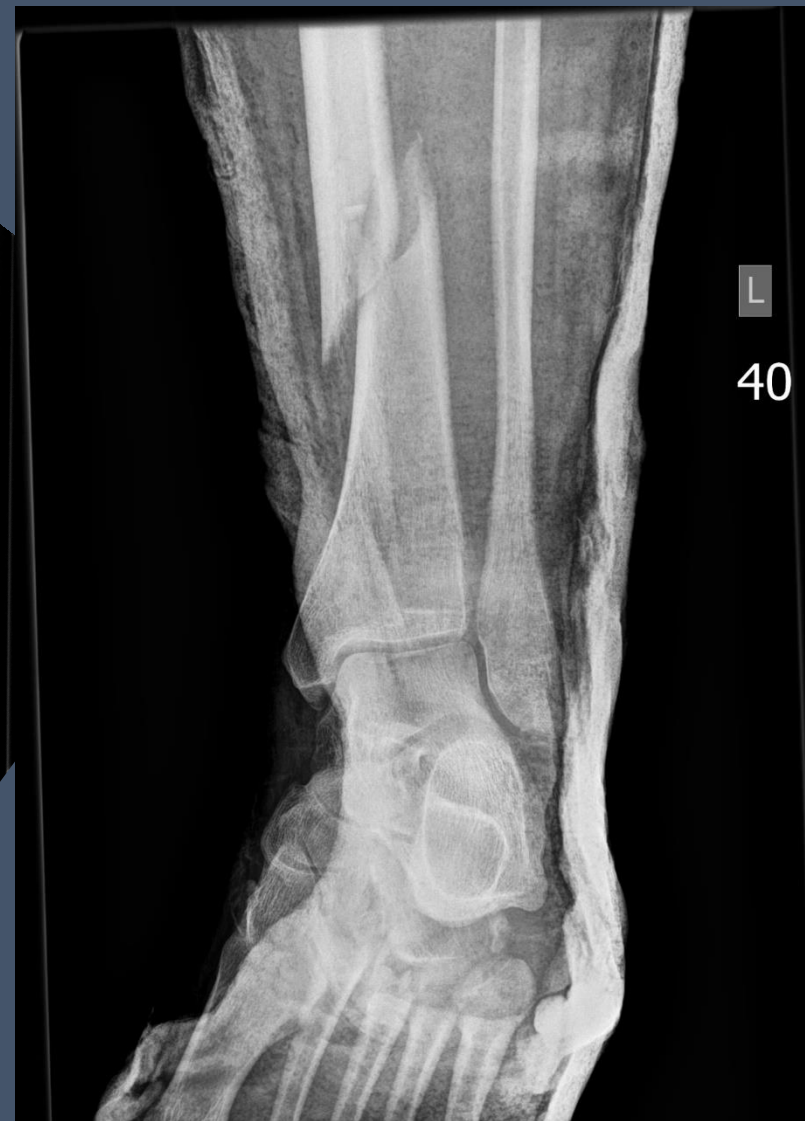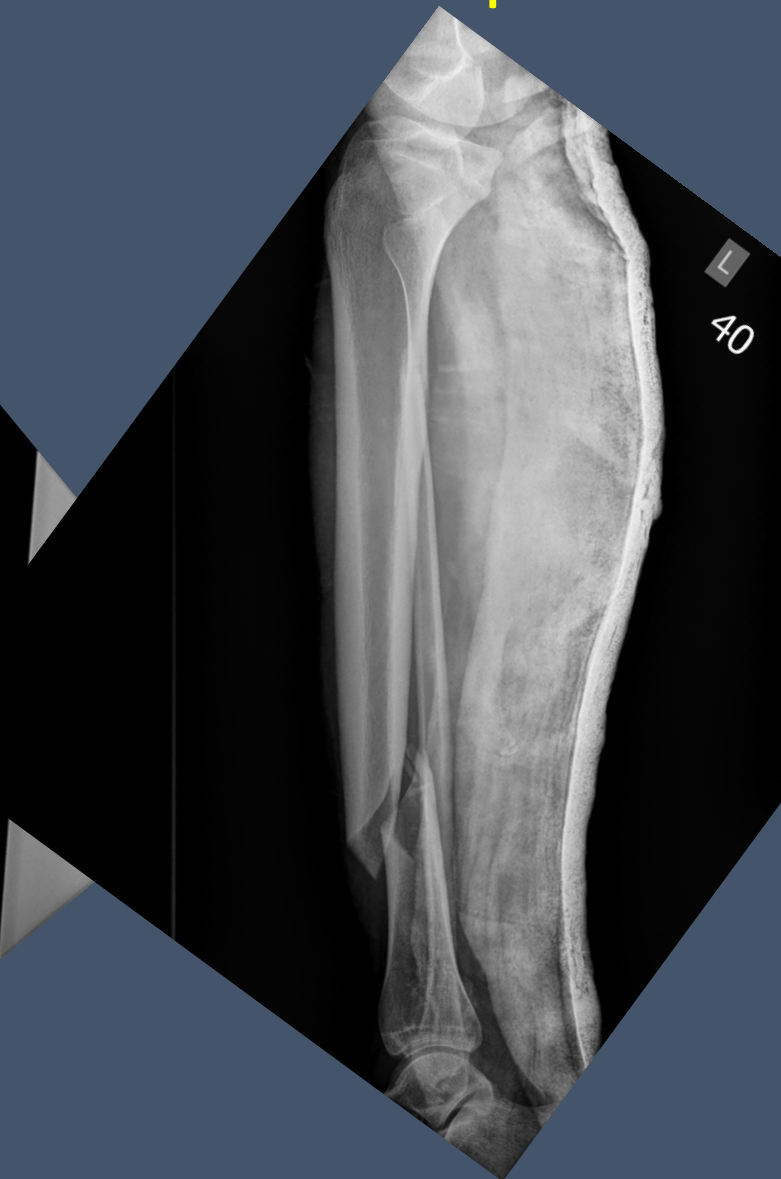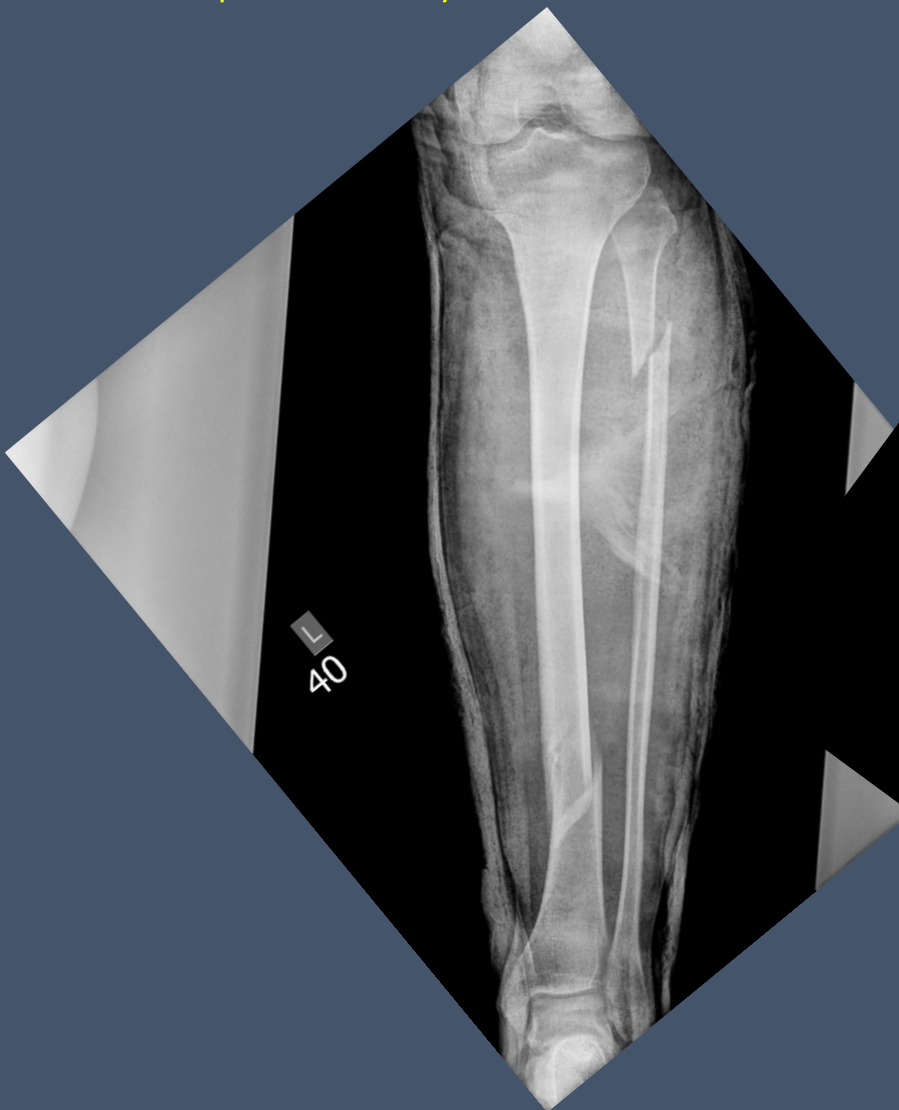
https://www.google.com/imgres?imgurl=https%3A%2F%2Fen.uj.edu.pl%2Fdocuments%2F81541894%2F139224611%2Fimage014.jpg&tbnid=yDDmBkSMEIZ7PM&vet=10CBIQxiAoAmoXChMI-labgfz2_QIVAAAAAB0AAAAAEBM..i&imgrefurl=https%3A%2F%2Fen.uj.edu.pl%2Fen_GB%2Fnews%2F-%2Fjournal_content%2F56_INSTANCE_SxA5Q0R5BDs%2F81541894%2F139224601&docid=bdwJX25rdLJ_WM&w=800&h=1075&itg=1&q=joseph%20schatzker&hl=pl&client=firefox-b-e&ved=0CBIQxiAoAmoXChMI-labgfz2_QIVAAAAAB0AAAAAEBM

Złamanie bliższego końca (platau) piszczeli – kontrola po operacji

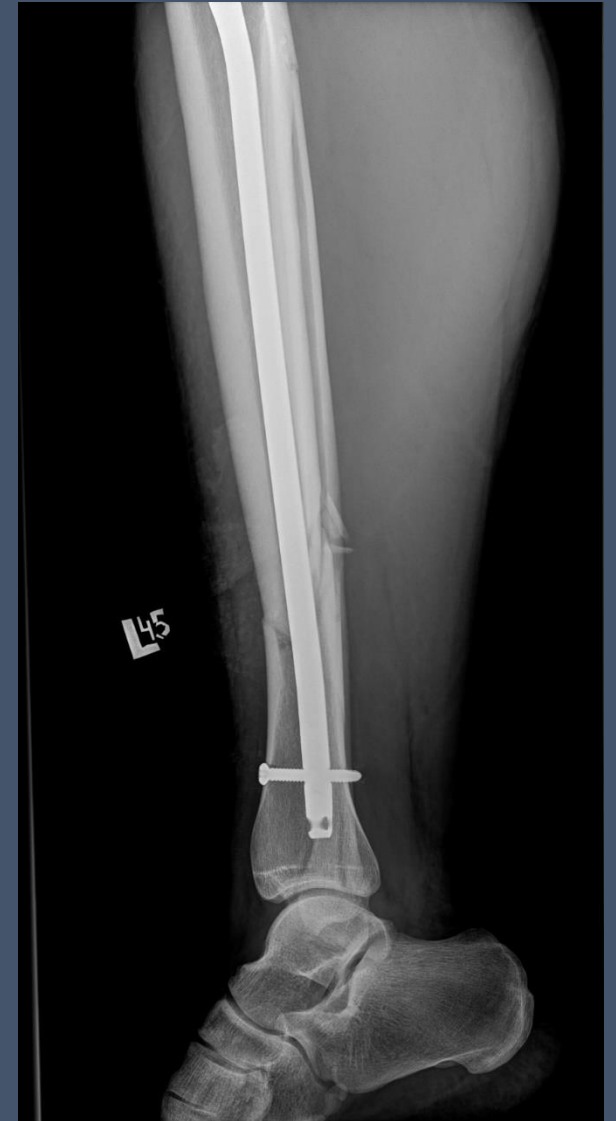
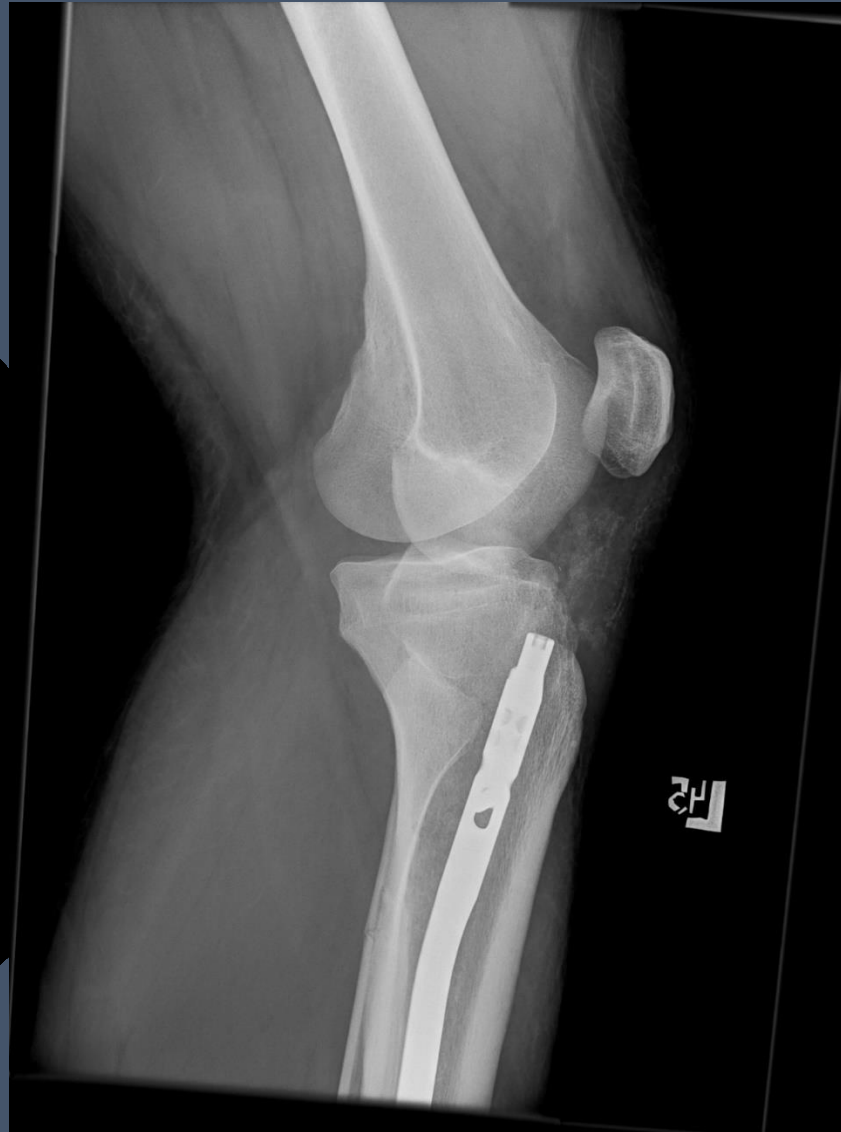
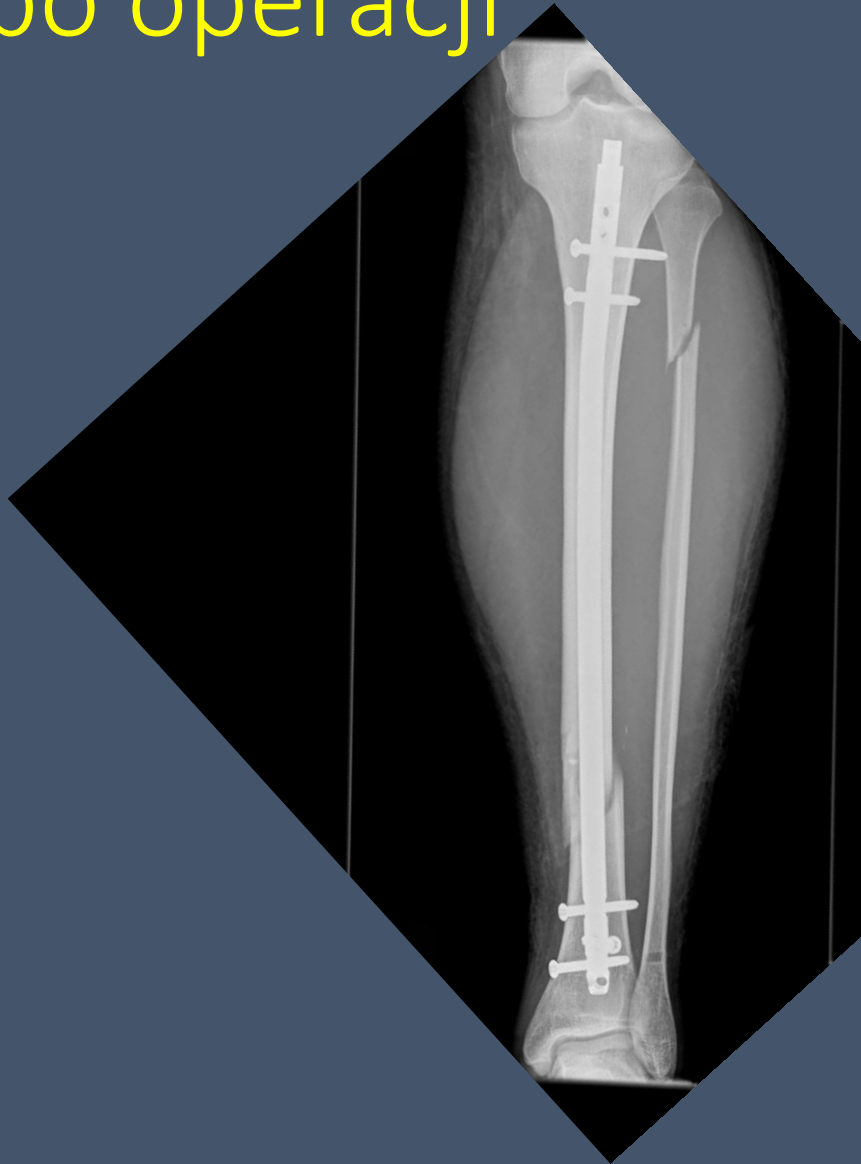Złamanie trzonu obu kości podudzia

M I.29 upadek na tyżwach

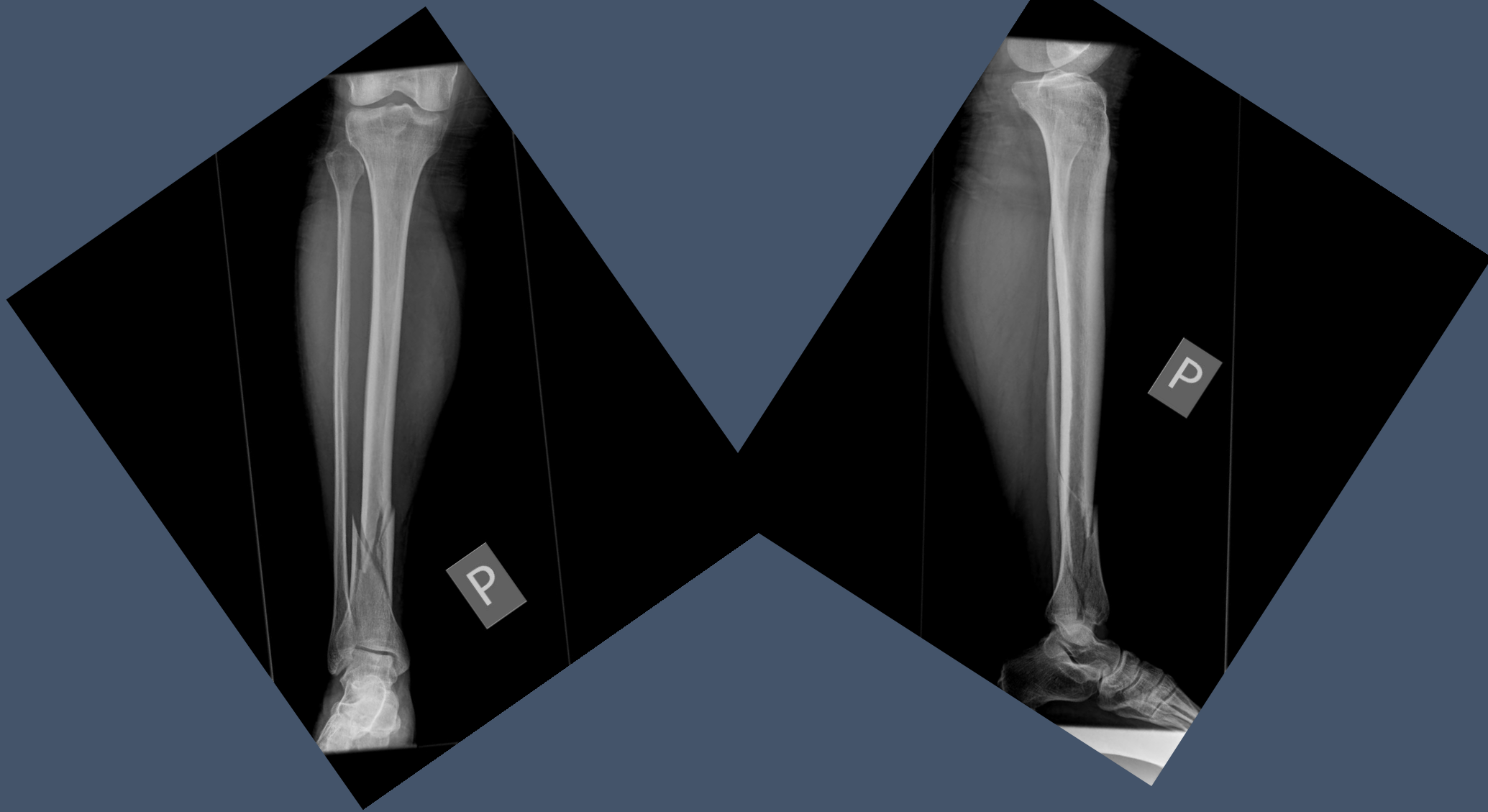


Złamanie trzonu obu kości podudzia – kontrola po operacji

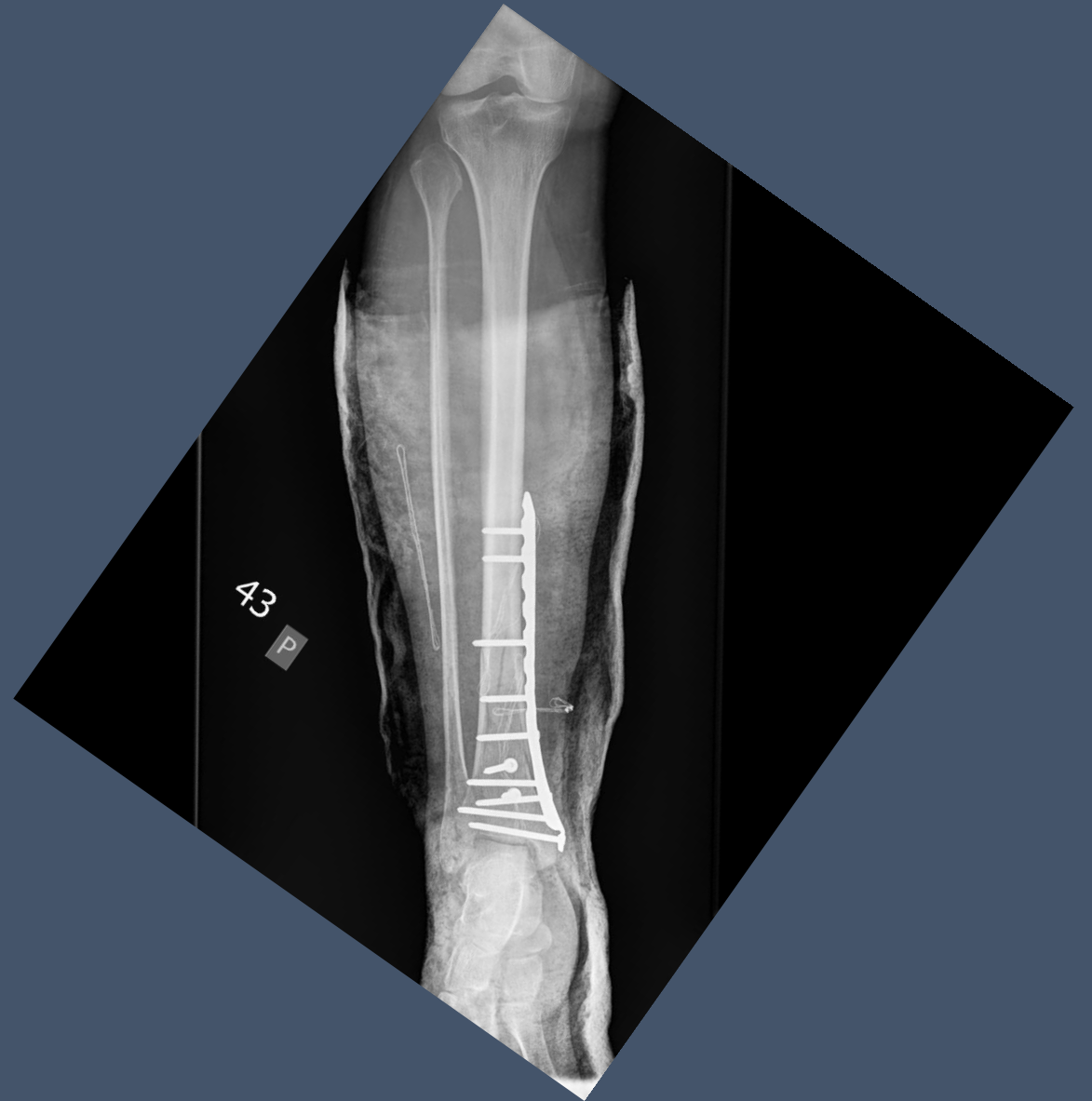
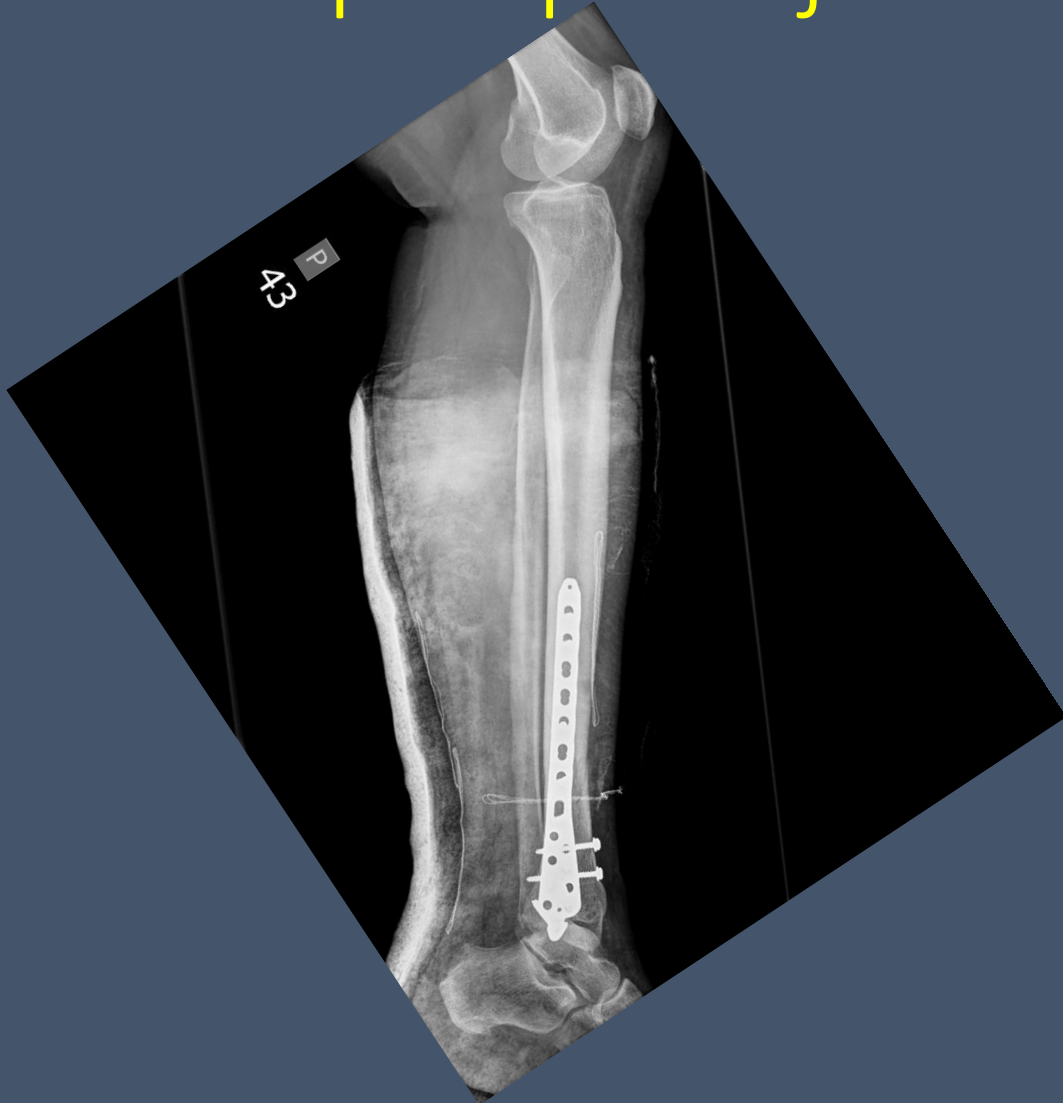
Złamanie dalszego końca kości piszczelowej

K I.64 upadek jednopoziomowy na dworcu PKP

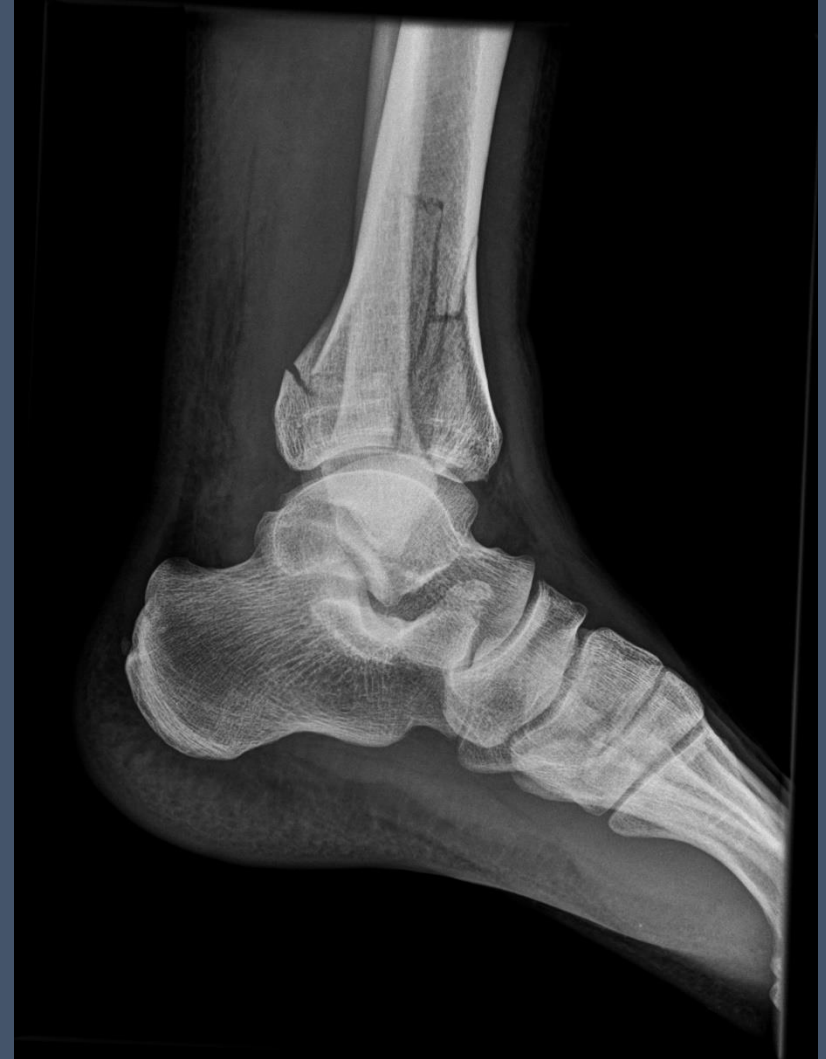
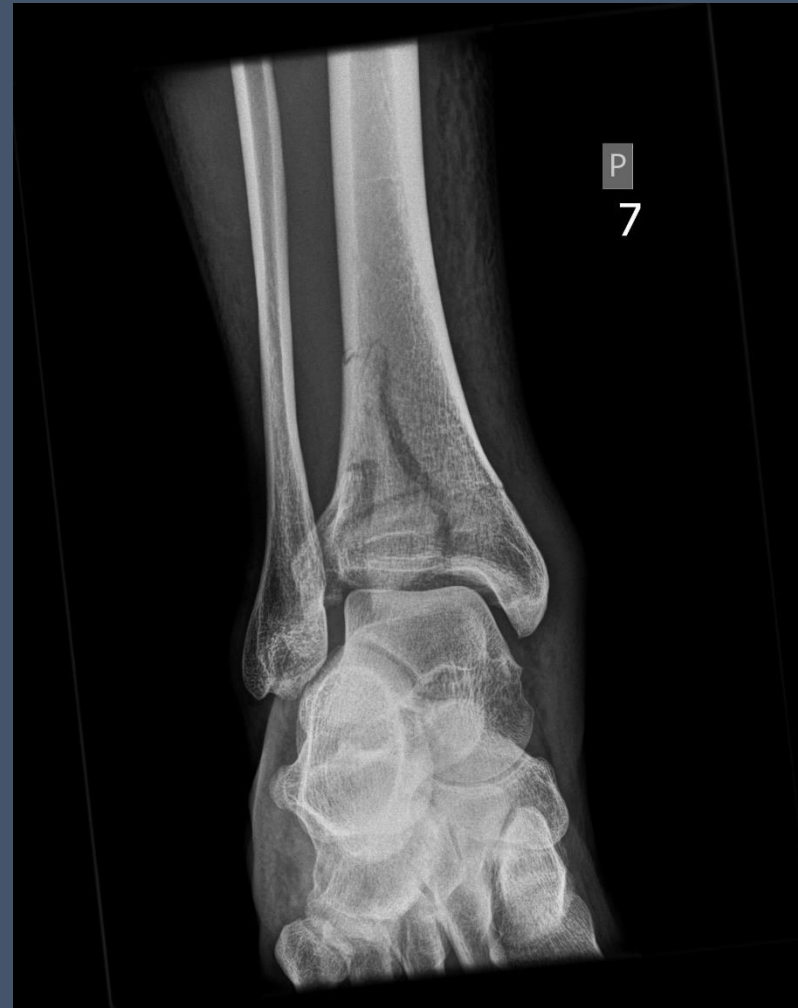
Złamanie dalszego końca kości piszczelowej - kontrola po operacji

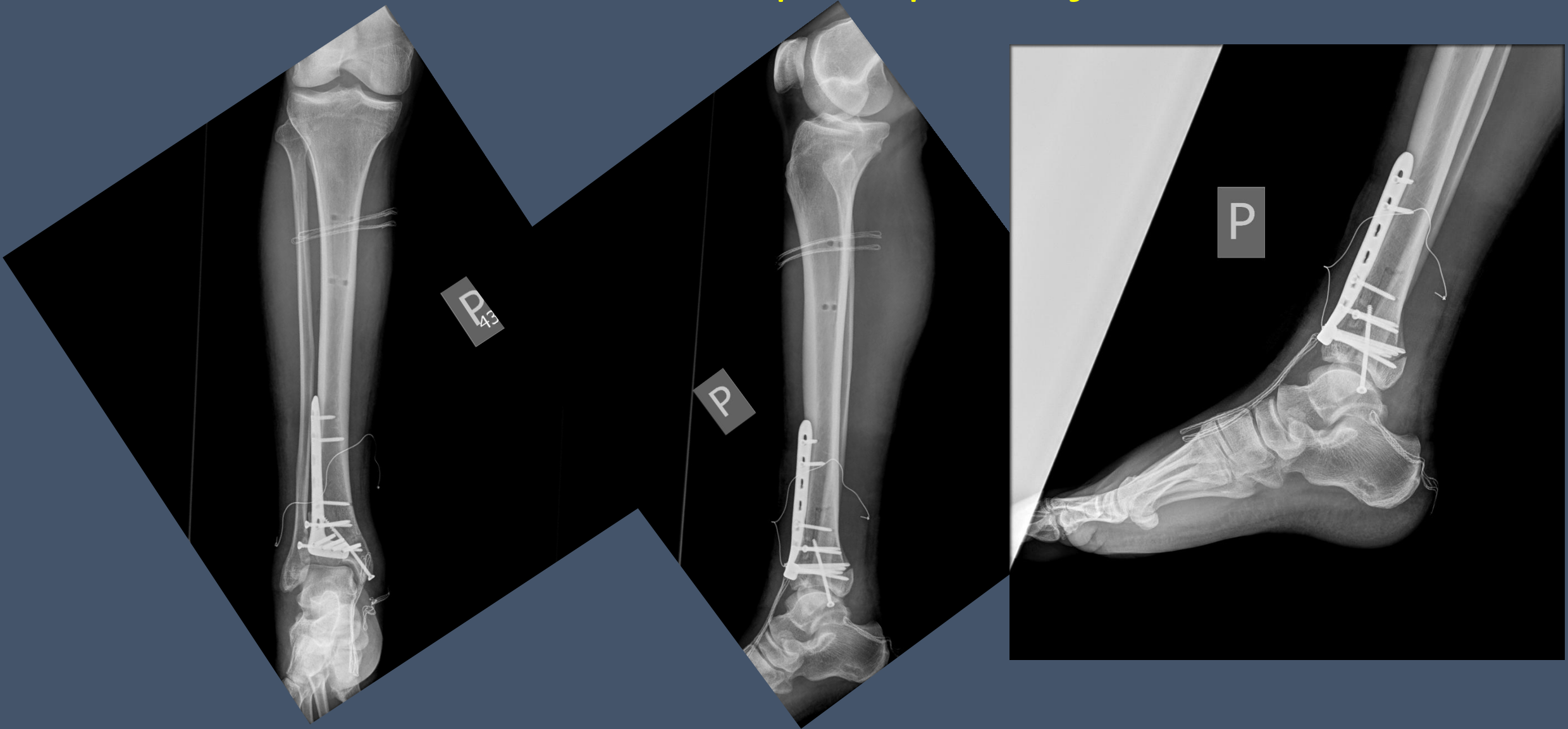


Wieloodłamowe, przestawowe złamanie DKKP

M I.39 skok na nierównym terenie

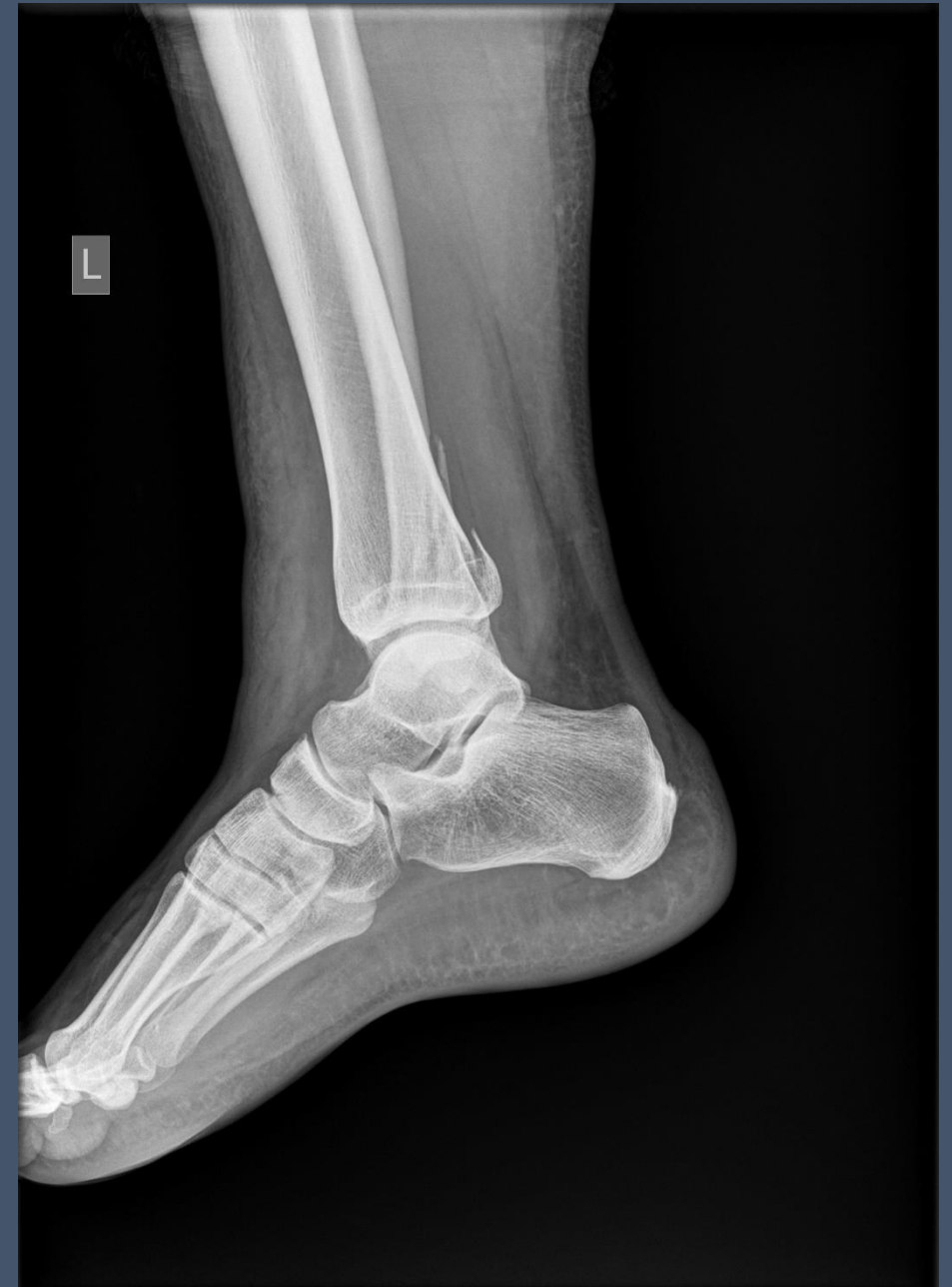
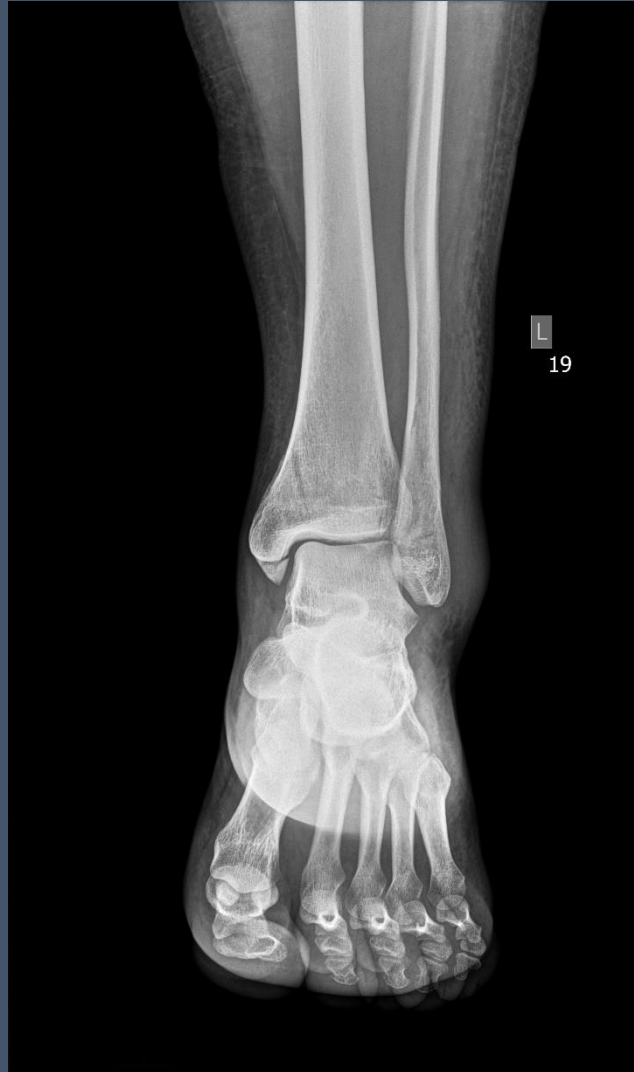
Złamanie DKKP- kontrola po operacji

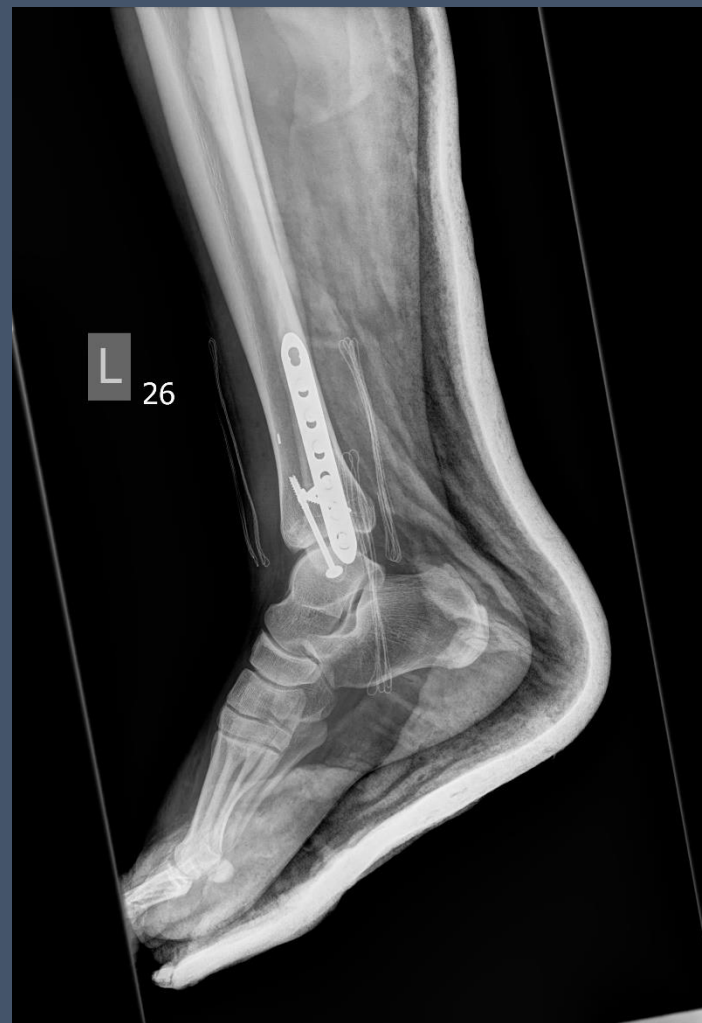
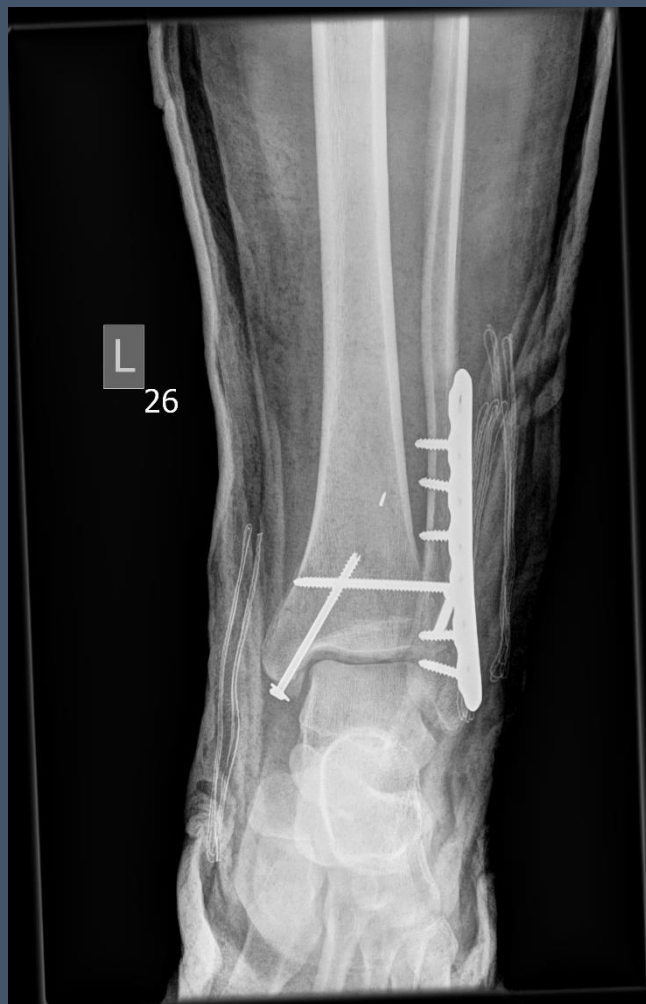
Złamanie trójkostkowe

K I.30 upadek jednopoziomowy w domu

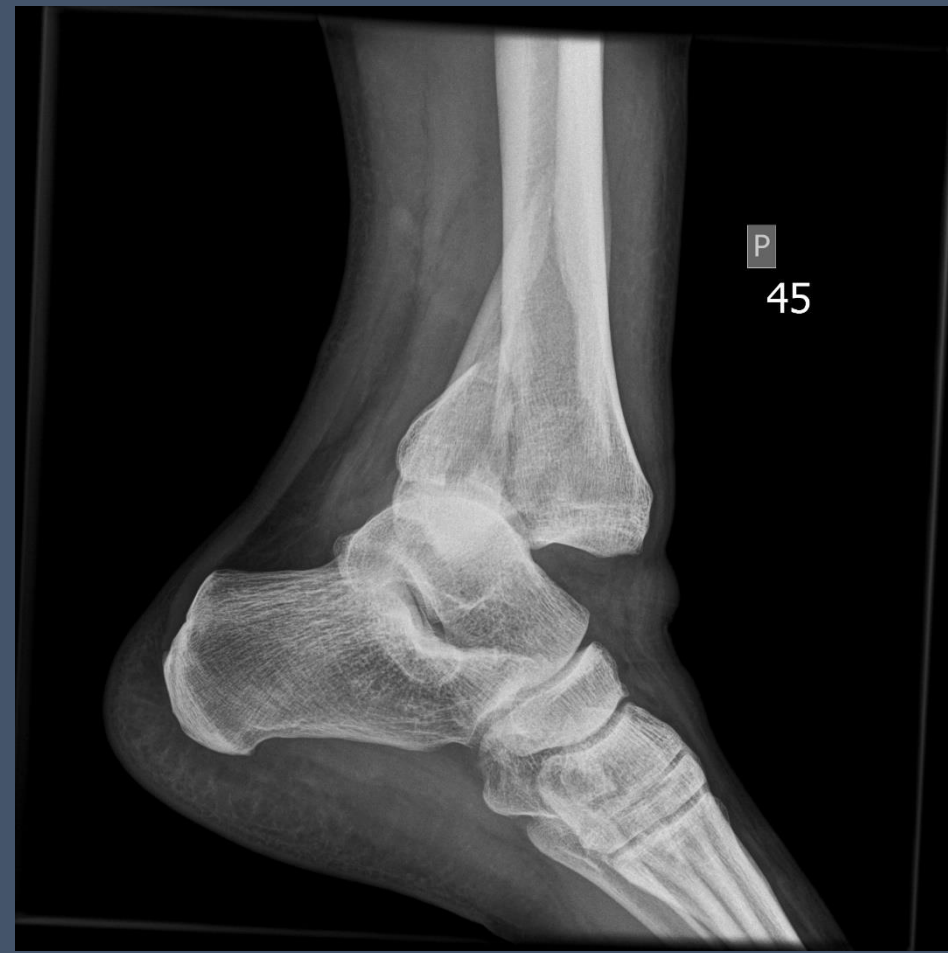
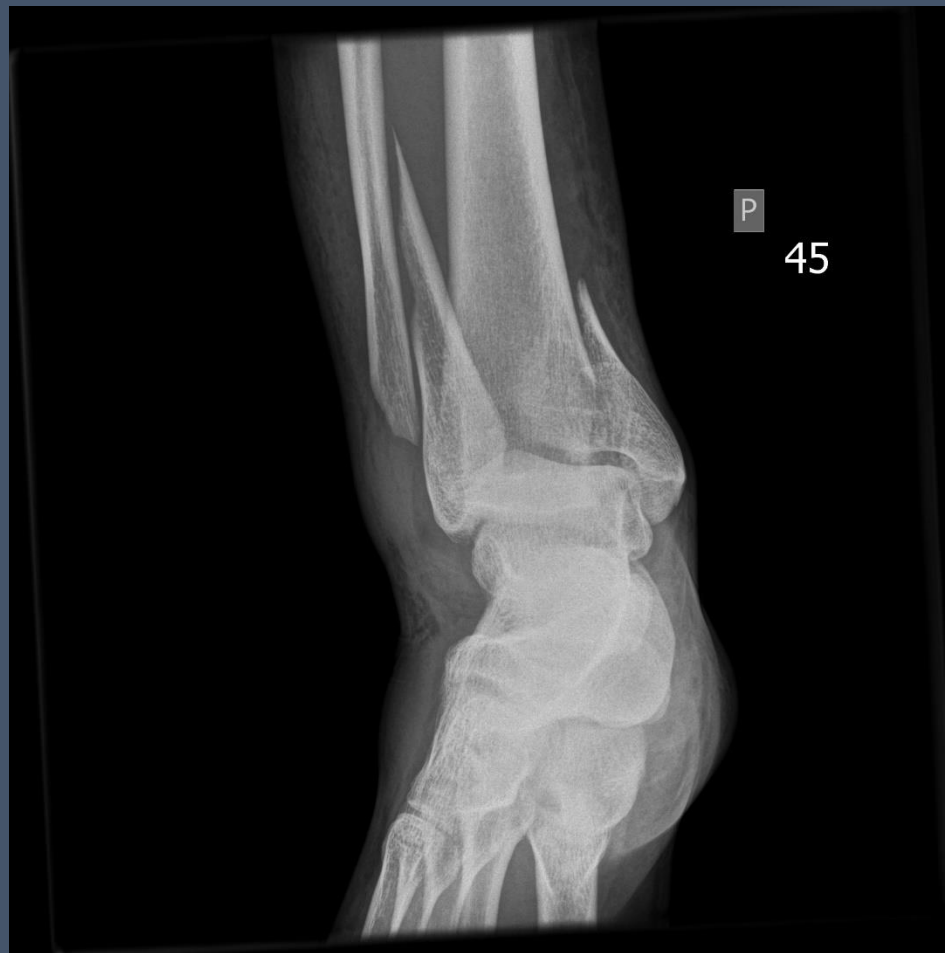
Złamanie trójkostkowe – kontrola po zabiegu

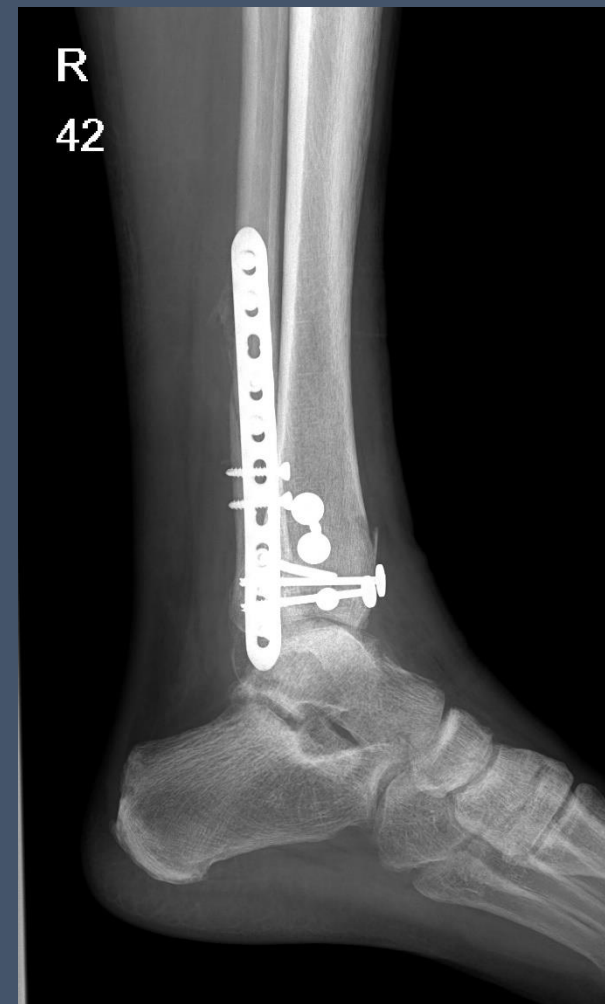
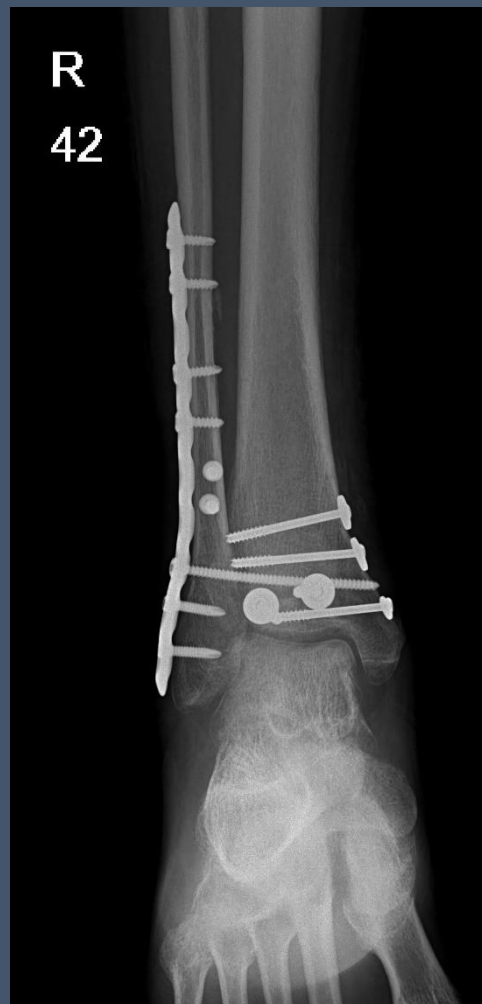
Złamanie trójkostkowe

K I.43 upadek jednopoziomowy na ulicy

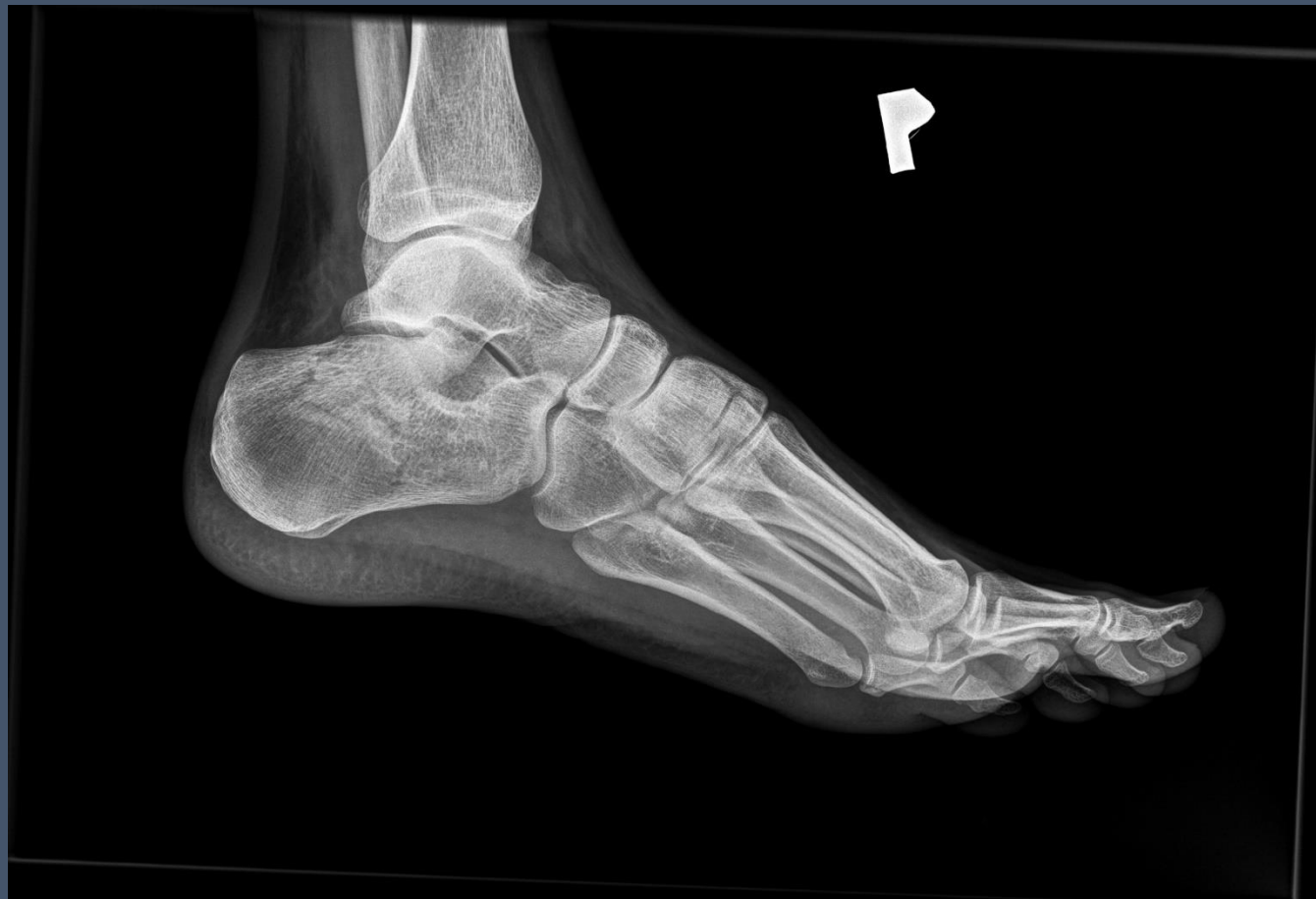

Złamanie trójkostkowe – kontrola po zabiegu

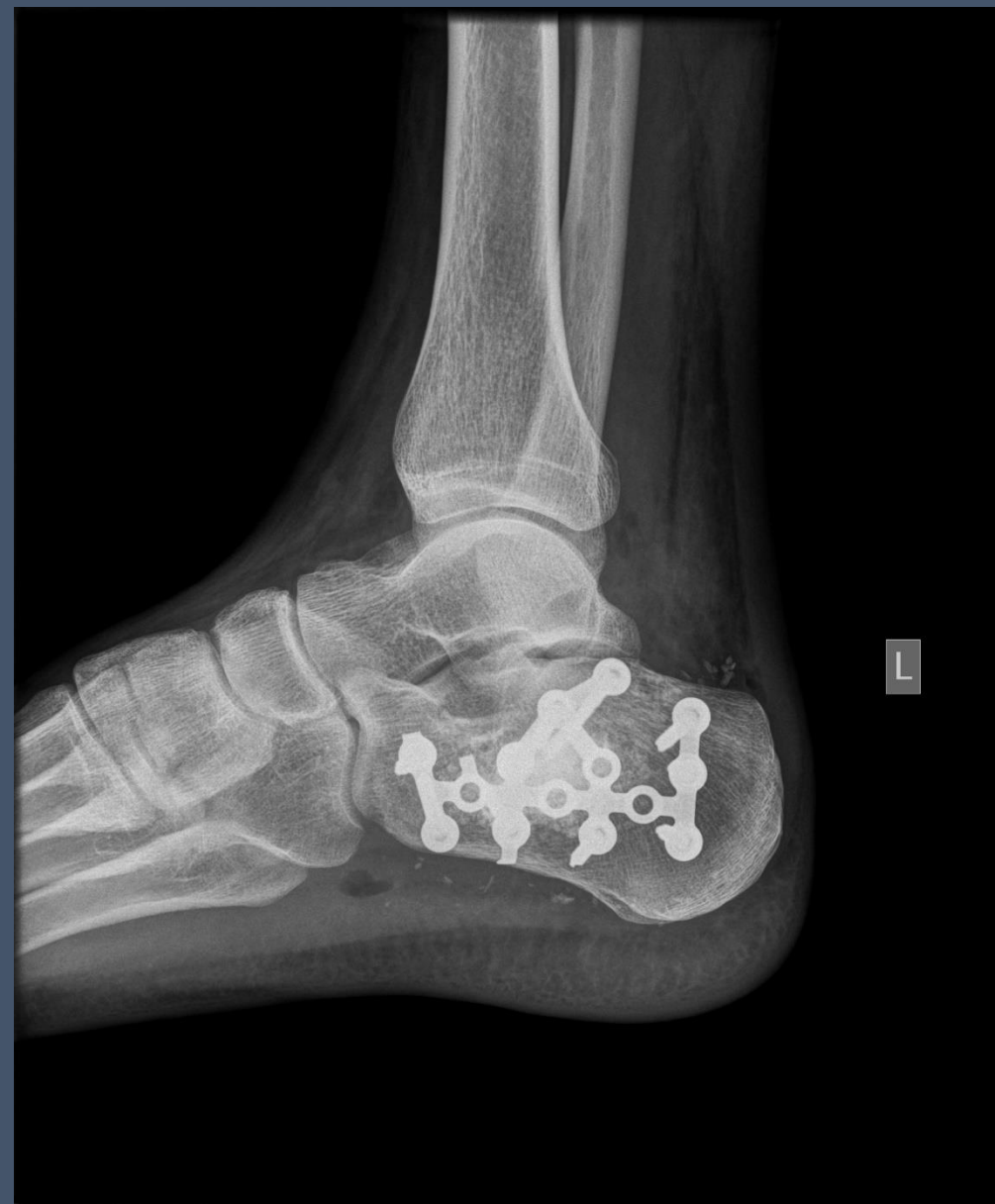
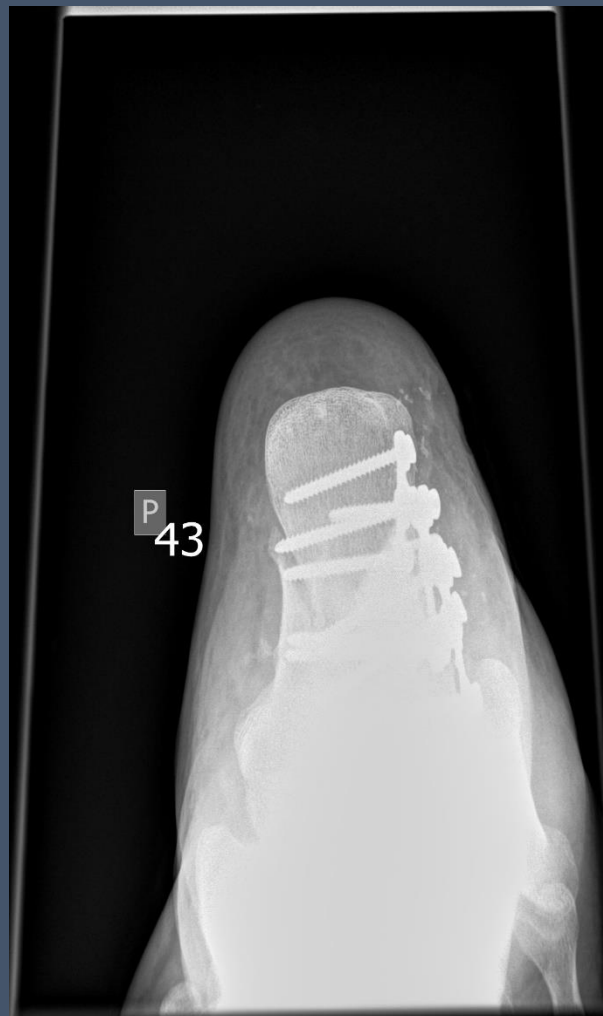
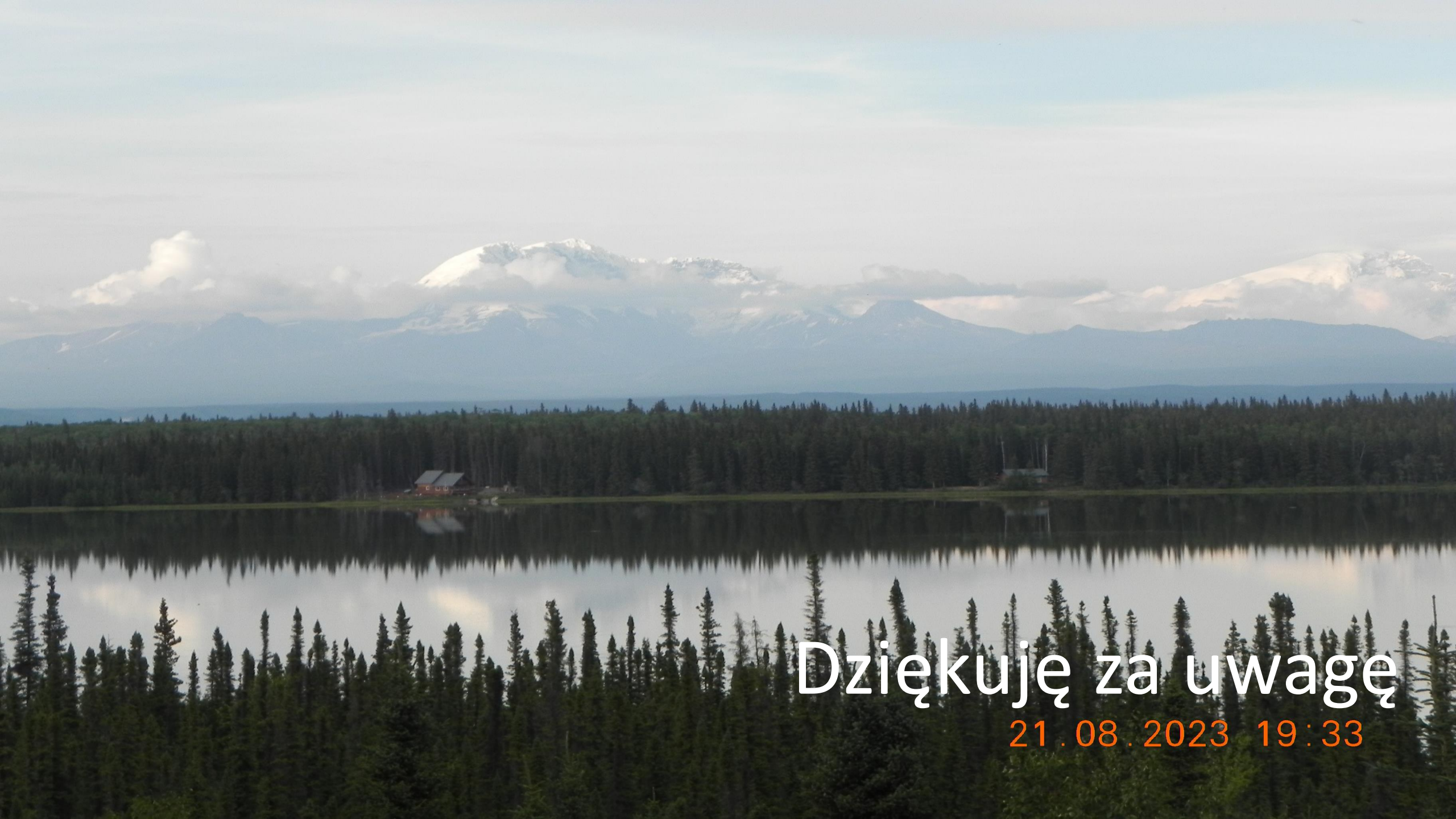Złamanie kości piętowej

M l.18 upadek na schodach



Złamanie kości piętowej – kontrola po operacji





Dziękuję za uwagę

21.08.2023 19:33